

Chapitre 1:  
**Les épithéliums**

Dr. Anne McLEER

-

Pr. Olivier David COHEN

Dr. Julie MONDET

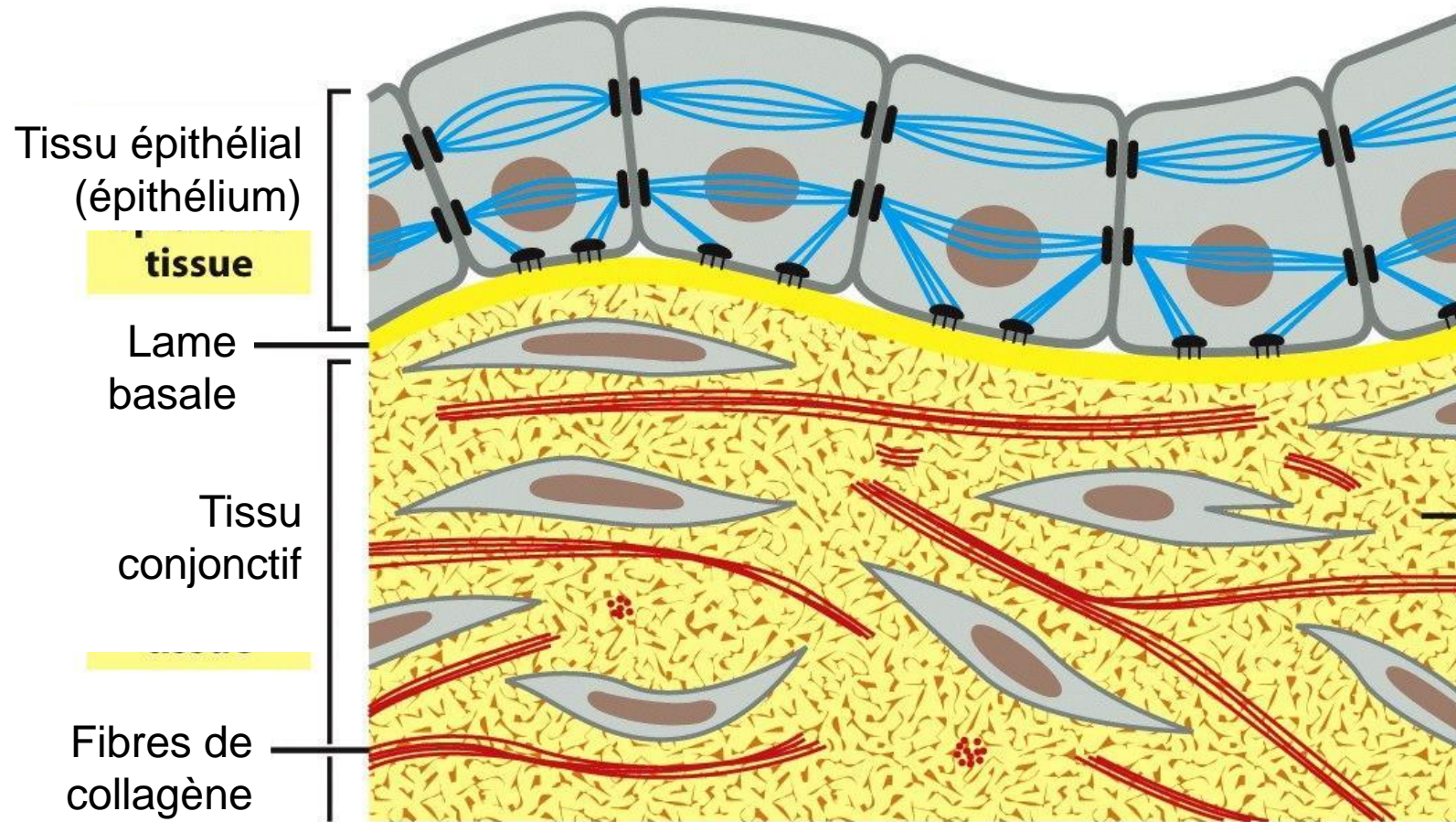
# Les épithéliums

- Définitions
- Classification
- Spécialisations membranaires des cellules épithéliales
- Renouvellement des épithéliums
- Relations épithélium-tissu de soutien
- Epithéliums glandulaires

# Définitions

- Groupe de **tissus variés**
- Revêtent ou bordent totalité surface & cavités du corps
- **Feuillets** d'une ou plusieurs couches de cellules reposant sur une **lame basale généralement pas traversée par les vaisseaux**  
→ la nutrition des épithéliums dépend des tissus sous-jacents (diffusion oxygène et métabolites)

# Définitions



# Définitions

- Cellules étroitement **jointives** : **jonctions cellulaires**, qui sont des **spécialisations membranaires**
- **Nombreuses activités** :
  - absorption,
  - sécrétion,
  - protection physique, ...

Un même épithélium peut avoir plusieurs activités
- Origines embryologiques diverses :
  - **ectoderme** (épiderme,...)
  - **endoderme** (épithélium tube digestif,...)
  - **mésoderme** (endothélium, mésothélium)

# Définitions

- Deux types d'épithéliums:
  - **épithéliums de revêtement** : recouvrent surface & cavités naturelles du corps ; protection mécanique, échanges
  - **épithéliums glandulaires** : spécialisés dans l'élaboration d'un produit de sécrétion

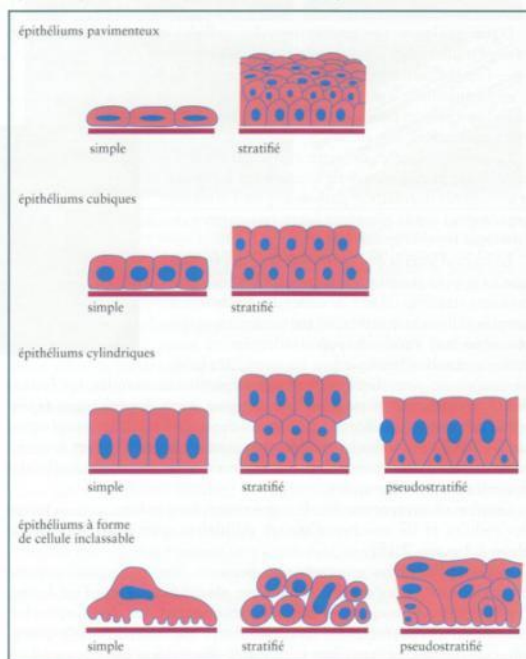


Figure 2.19 Classification des épithéliums de revêtement.

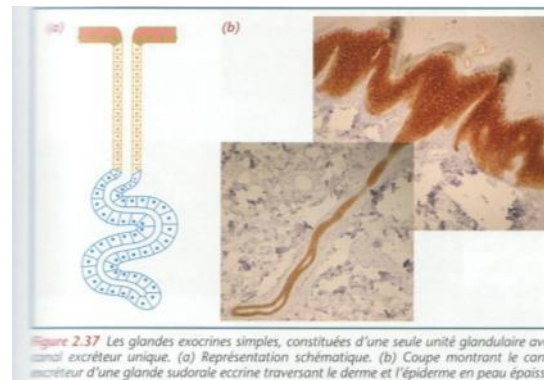


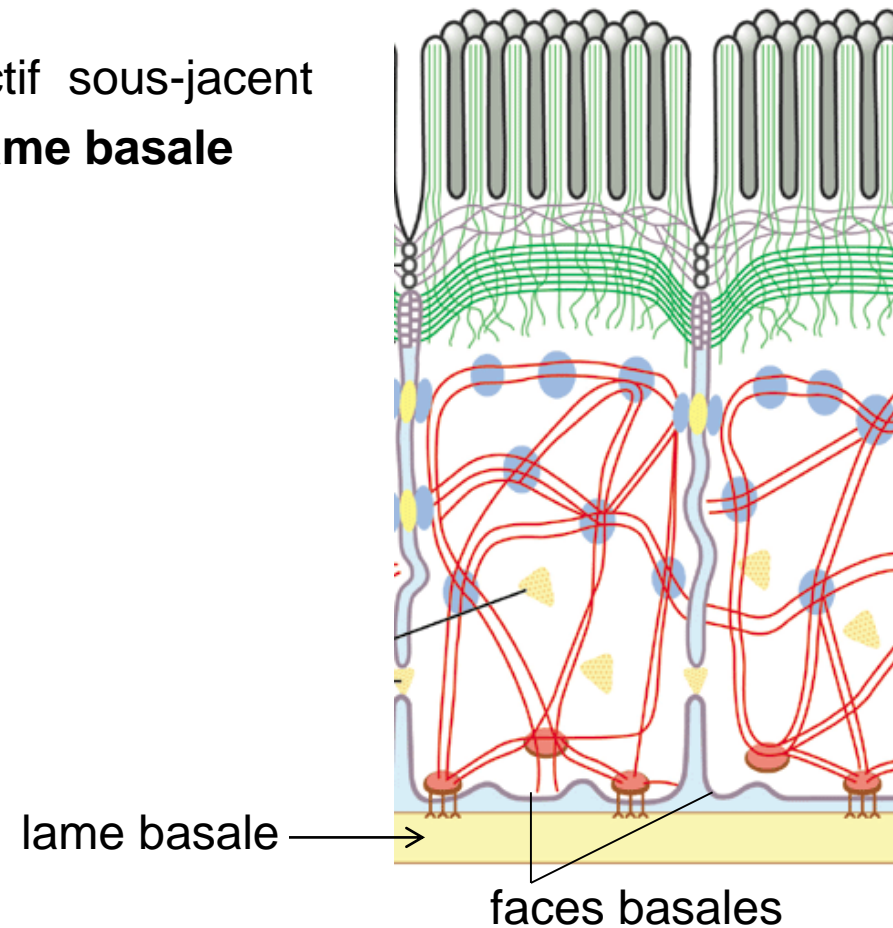
Figure 2.37 Les glandes exocrines simples, constituées d'une seule unité glandulaire avec canal excréteur unique. (a) Représentation schématisée. (b) Coupe montrant le canal excréteur d'une glande sudorale eccrine traversant le derme et l'épiderme en peau épaisse.

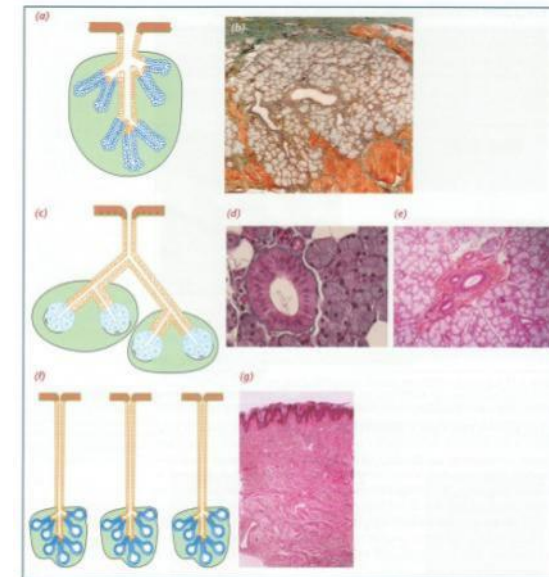

Figure 2.38 Les glandes exocrines composées. (a, b) Glande unilobulaire tubulaire : (a) représentation schématisée ; (b) glande salivaire de la muqueuse linguale avec deux canaux intralobulaires. (c à e) Glande multilobulaire acineuse : (c) représentation schématisée ; (d) glande parotéale (un canal intralobulaire entouré des acini séreux) ; (e) glande submandibulaire (canaux extralobulaires entourés de lobules mixtes : tubules muqueux et acini séreux). (f, g) Glande multilobulaire tubuloalvéolaire agrique : (f) représentation schématisée ; (g) coupe du mésentère.

# Définitions

- Cellules épithéliales = cellules **polarisées**
  - **face basale (pôle basal)**
    - repose sur le tissu conjonctif sous-jacent par l'intermédiaire d'une **lame basale**



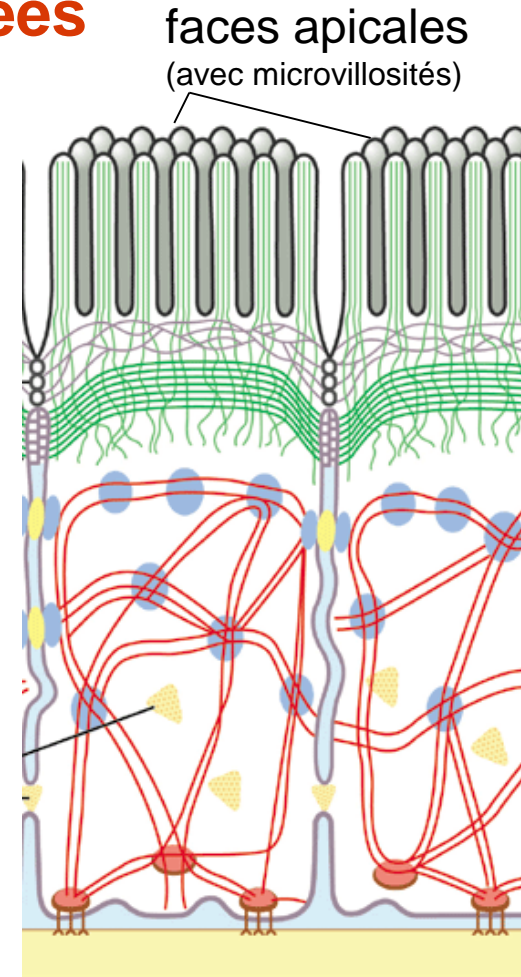


# Définitions

- Cellules épithéliales = cellules **polarisées**

- **face apicale (pôle apical)**

- partie la plus **spécialisée**, très variable d'un épithélium à un autre
- la plus significative de la **fonction** d'un épithélium donné : barrière, absorption, sécrétion,...
- à la surface du corps, ou au contact de la lumière d'une cavité naturelle ou d'un vaisseau





# Les épithéliums

- Définitions
- Classification
- Spécialisations membranaires des cellules épithéliales
- Renouvellement des épithéliums
- Relations épithélium-tissu de soutien
- Epithéliums glandulaires

# Classification

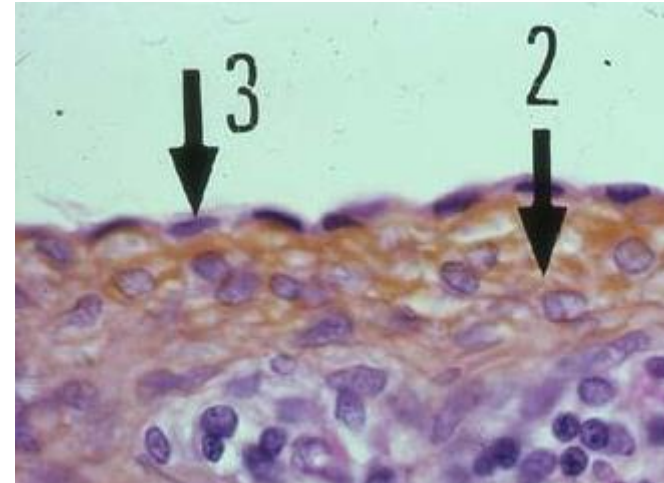
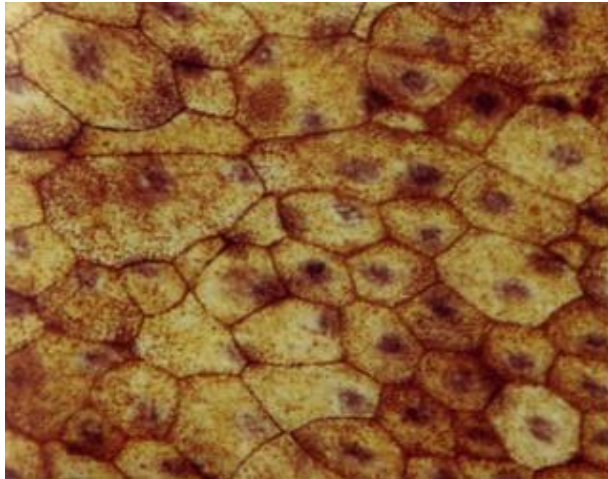

- Trois critères :
  - le nombre de couches cellulaires
    - épithélium **simple (unistratifié)** : une couche cellulaire
    - épithélium **stratifié (pluristratifié)** : plusieurs couches cellulaires
  - la forme des cellules de la couche la plus externe
    - pavimenteuse, cubique, cylindrique
  - la présence de spécialisations de surface
    - cils, kératine

# Epithéliums unistratifiés = simples

- Une seule couche de cellules
- Surfaces impliquées dans **diffusion sélective**, **absorption** et/ou **sécrétion**
- Faible protection contre l'abrasion mécanique
  - épithélium pavimenteux simple
  - épithélium cubique simple
  - épithélium cylindrique simple
  - épithélium cylindrique simple cilié
  - épithélium cylindrique pseudostratifié cilié

# Epithélium pavimenteux simple

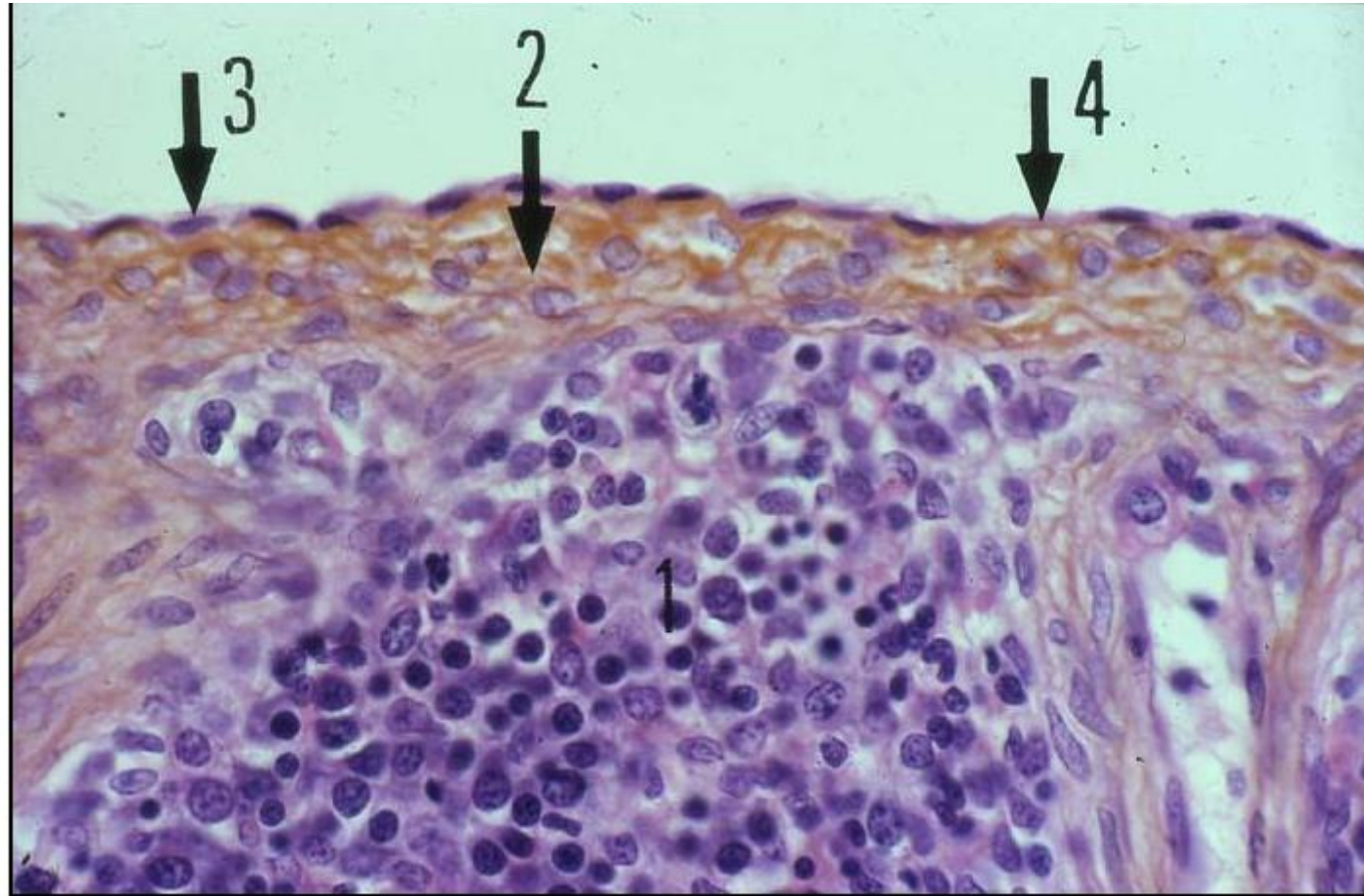
- = squameux (angl. : *squamous*)
- cellules aplaties, forme irrégulière
- noyau fait saillie à la surface
- cellules juxtaposées, forment un pavage



# Epithélium pavimenteux simple

- Rôles :
  - transport passif (diffusion) ou actif (pinocytose) de gaz (poumon) ou de liquides (capillaires sanguins)
- Localisation
  - alvéole pulmonaire
  - paroi capillaires sanguins = **endothélium**
  - revêtement des cavités pleurale, péricardique et péritonéale = **mésothélium**
  - certaines régions du tube urinifère du rein
  - canaux excréteurs les plus fins

# Epithélium pavimenteux simple

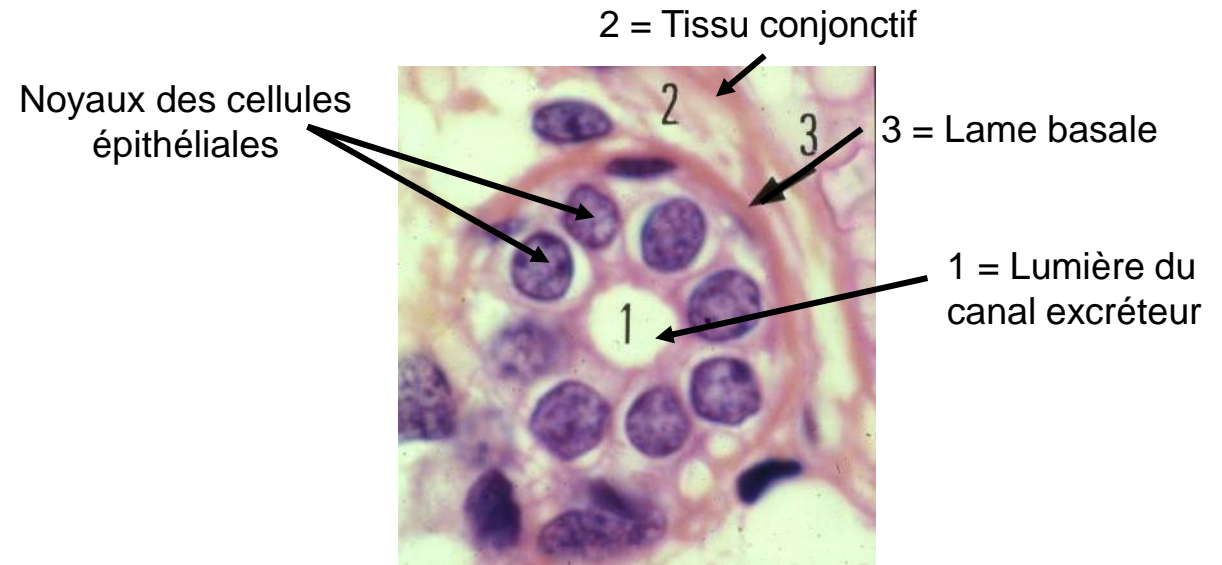


En 1 : les diverses cellules de la rate; En 2 : la capsule conjonctive qui l'entoure; En 3 : l'épithélium pavimenteux simple péritonéal, appelé mésothélium. Les cellules de cet épithélium sont fortement aplaties. Leur noyau est allongé, lenticulaire. Le cytoplasme, peu abondant, est réduit à une mince couche pratiquement imperceptible, sauf entre les noyaux comme en 4.



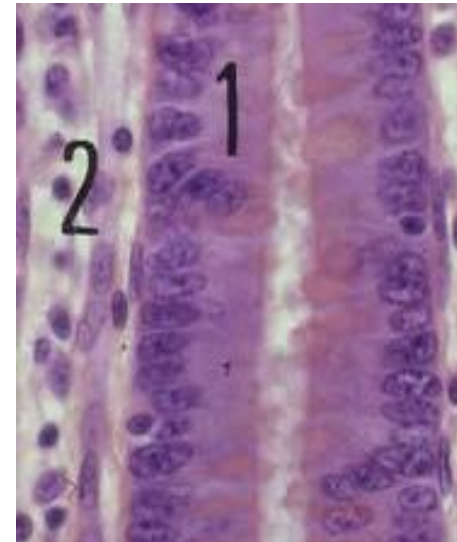
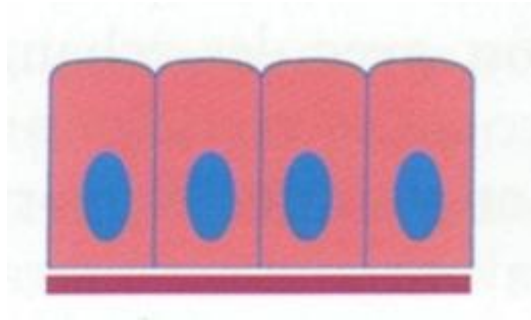
# Epithélium cubique simple

- Hauteur # largeur
- Noyau arrondi, central
- Petits canaux à fonction **d'excrétion, de sécrétion ou d'absorption**
- Reins, glandes salivaires, pancréas



# Epithélium cylindrique simple

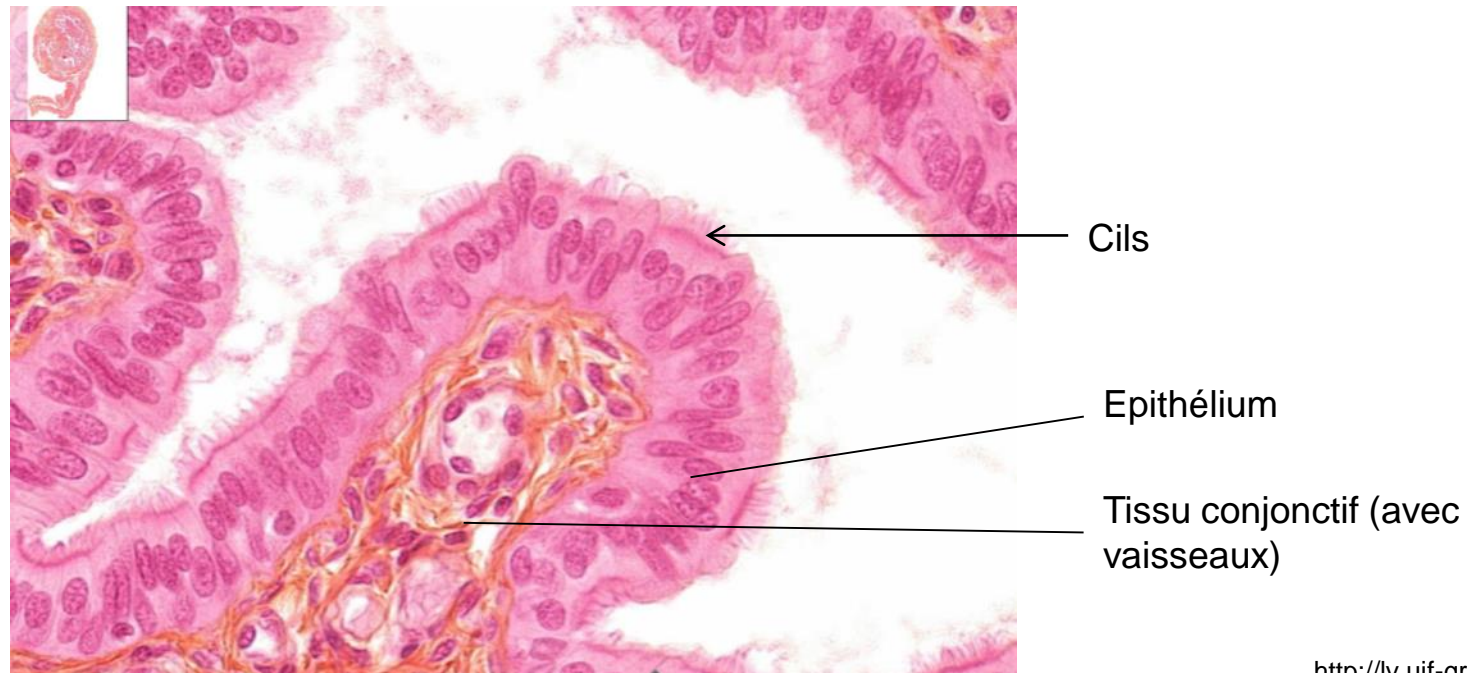
- Hauteur > largeur
- Noyau allongé, position variable
- Surfaces ayant un rôle **d'absorption** important : intestin grêle (absorption des nutriments), vésicule biliaire (concentration de la bile)
- Surfaces ayant un rôle sécrétoire : estomac



1 = épithélium  
2 = tissu conjonctif

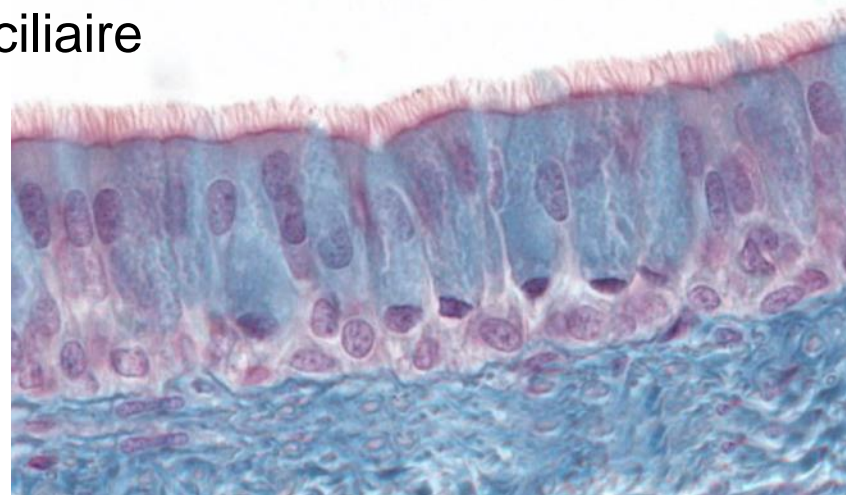
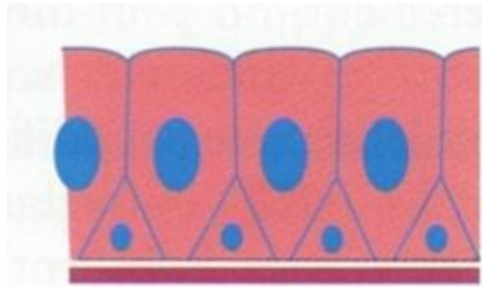
# Epithélium cylindrique simple cilié

- Cellules cylindriques ciliées (en majorité) et cellules non ciliées à activité sécrétoire
- Tractus génital féminin (trompes de Fallope)
- Mouvements des cils : **migration** de l'ovule de l'ovaire jusqu'à cavité utérine



# Epithélium cylindrique pseudostratifié cilié

- Noyaux situés à des hauteurs variables
  - Toutes les cellules reposent sur la lame basale
  - Certaines cellules n'atteignent pas la surface
- } → **pseudostratifié**
- Majorité des cellules sont ciliées
  - Voies aériennes supérieures (cavité nasale, trachée, bronches)  
→ épithélium **respiratoire** : cils entraînent vers pharynx couche superficielle de mucus contenant particules aérienne capturées = ascenseur ou tapis mucociliaire

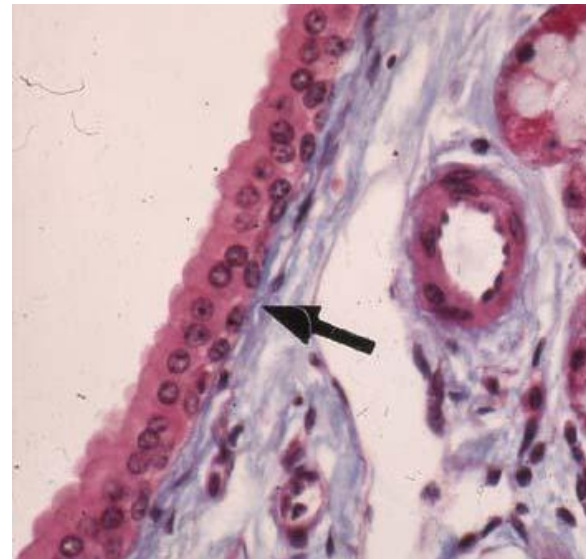
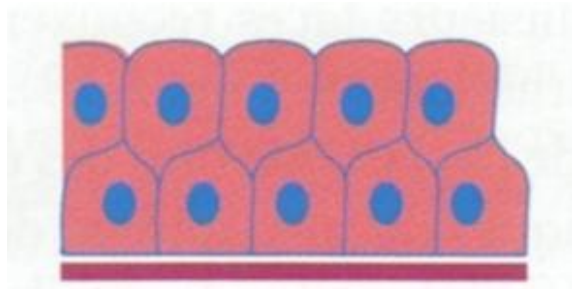


# Epithéliums stratifiés

- Deux ou plusieurs couches de cellules
- Surfaces impliquées dans **protection**
- Peu adaptés aux fonctions d'absorption et de sécrétion
- Classés d'après **forme cellules de la couche la plus superficielle**
  - épithélium cubique stratifié
  - épithélium pavimenteux stratifié (malpighien)
  - épithélium pavimenteux stratifié kératinisant

# Epithélium cubique stratifié

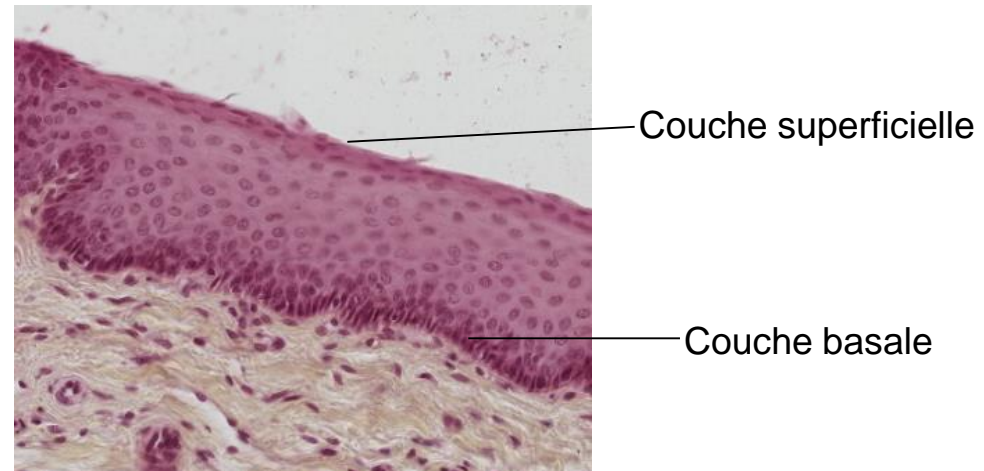
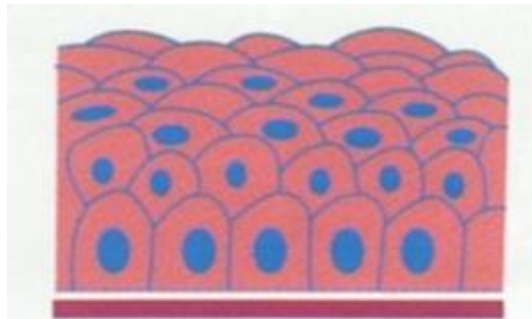
- Deux ou trois couches de cellules cubiques ou cylindriques basses
- Revêt les **canaux excréteurs des glandes exocrines** : glandes salivaires, pancréas exocrine, glandes sudoripares
- Pas un grand rôle de sécrétion ou d'absorption
- Revêtement bien plus solide qu'un épithélium simple





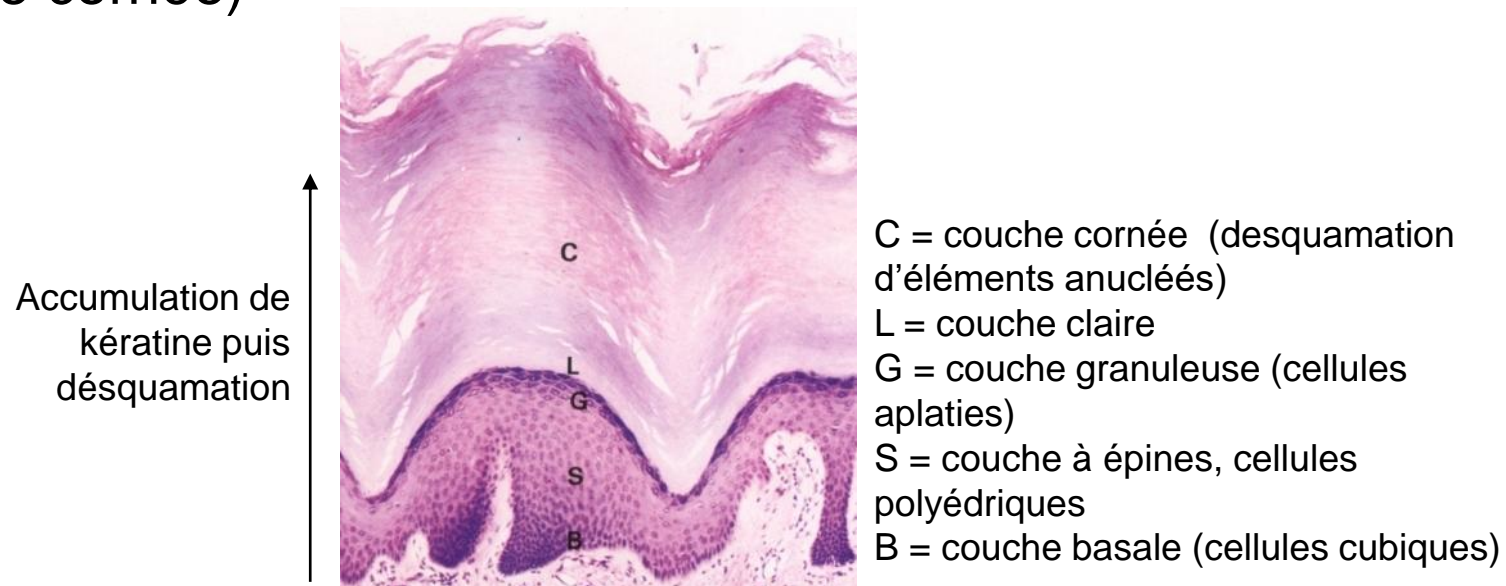
# Epithélium pavimenteux stratifié (malpighien)

- Nombre variable de couches de cellules
- Forme des cellules varie de la couche basale (cubique) vers la couche superficielle (pavimenteuse)
- Maturation puis dégénérescence au cours migration (base → superficie) ; cellules superficielles restent nucléées
- Résiste bien à l'abrasion mais sensible à la dessiccation
- Cavité buccales pharynx, œsophage, canal anal, col utérin, vagin
- **Pas de kératinisation**

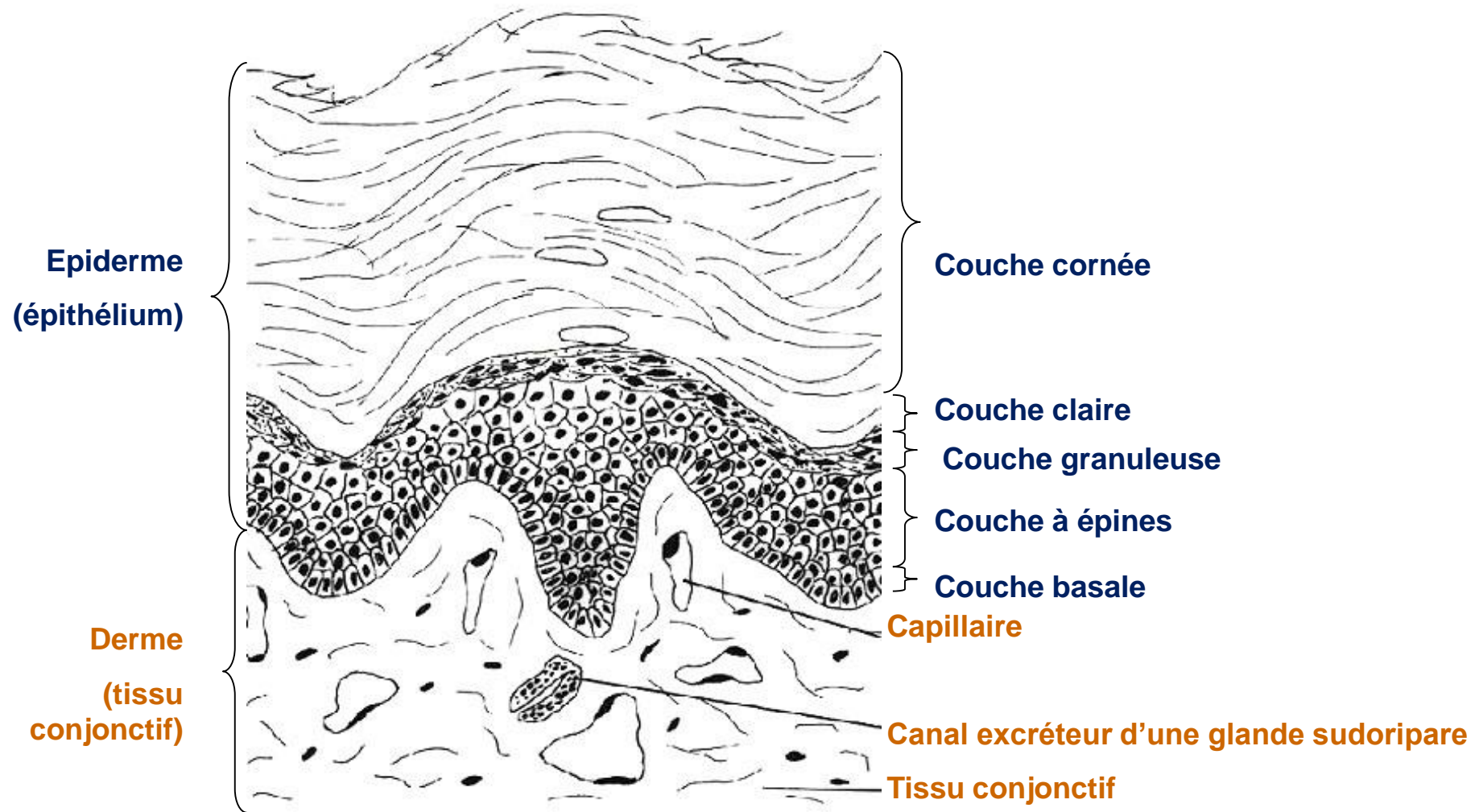


# Epithélium pavimenteux stratifié kératinisant

- Forme particulière d'épithélium pavimenteux stratifié
- Surface de la peau = épiderme
- Adapté à l'abrasion et à la dessiccation
- Accumulation de protéines du cytosquelette = **kératinisation**
- Disparition noyau et organites intracellulaires → squames  
(couche cornée)

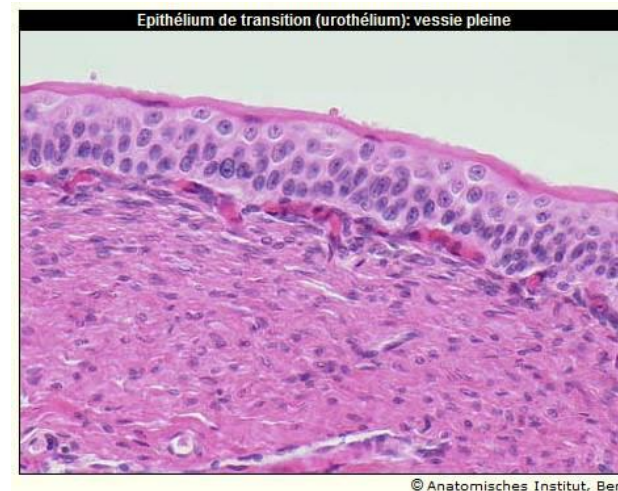
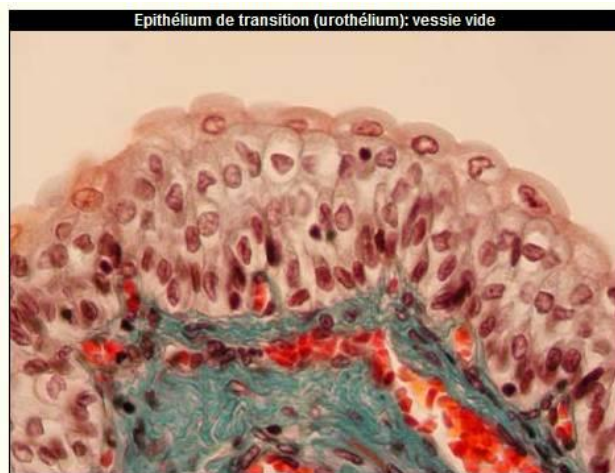
# Epithélium pavimenteux stratifié kératinisant



# Epithélium de type transitionnel

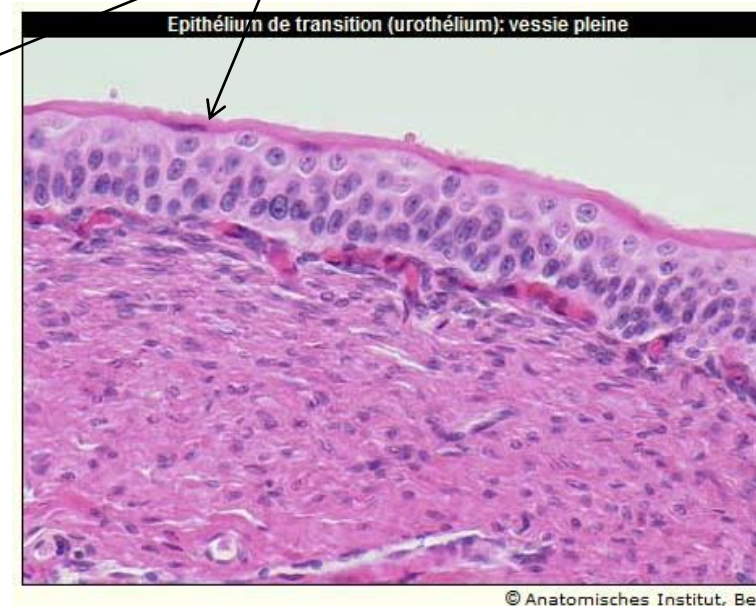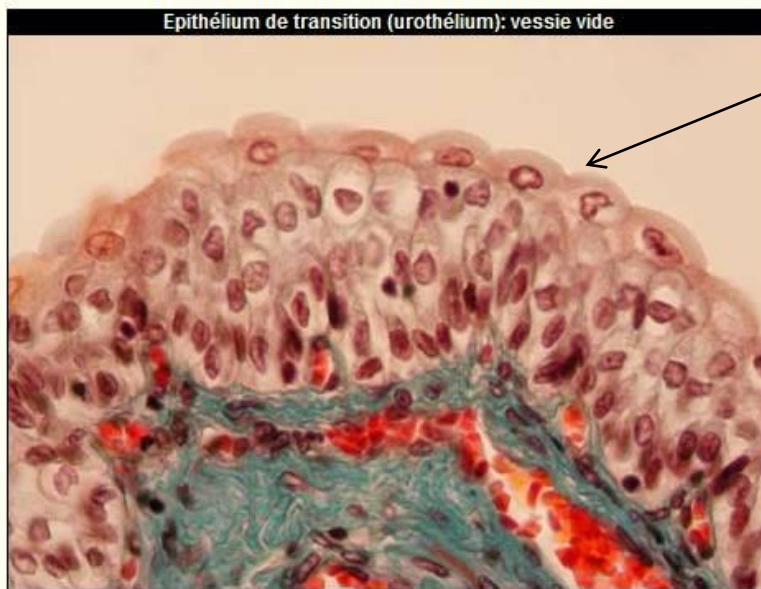- Forme spécialisée d'épithélium
- Uniquement au niveau des voies urinaires (bassins, uretères, vessie, urètre) : **épithélium urinaire = urothélium**
- Epithélium de **transition, polymorphe** : forme et épaisseur variables selon état de réplétion de la vessie
  - vessie vide : noyaux répartis jusque sur 8 niveaux
  - vessie pleine : 3-4 niveaux





# Epithélium de type transitionnel

- Cellules basales cubiques ; cellules intermédiaires en raquette, cellules superficielles (binucléées) = cellules « parapluie » (angl. *umbrella cells*)
  - Adaptation à de fortes distensions
  - Résistance à la toxicité de l'urine
- plagues membranaires au pôle apical des cellules parapluie



© Anatomisches Institut, Bern

# Les épithéliums

- Définitions
- Classification
- Spécialisations membranaires des cellules épithéliales
- Renouvellement des épithéliums
- Relations épithélium-tissu de soutien
- Epithéliums glandulaires



# Spécialisations membranaires

- Elles concernent
  - la face apicale par les microvillosités, les stéréocils, les plaques membranaires et les cils vibratiles ;
  - les faces intercellulaires (latérales) par les jonctions serrées, certaines jonctions adhérentes et les jonctions communicantes ;
  - la face basale par les connections avec la lame basale grâce aux héli-desmosomes et aux points de contact focaux

# Les épithéliums

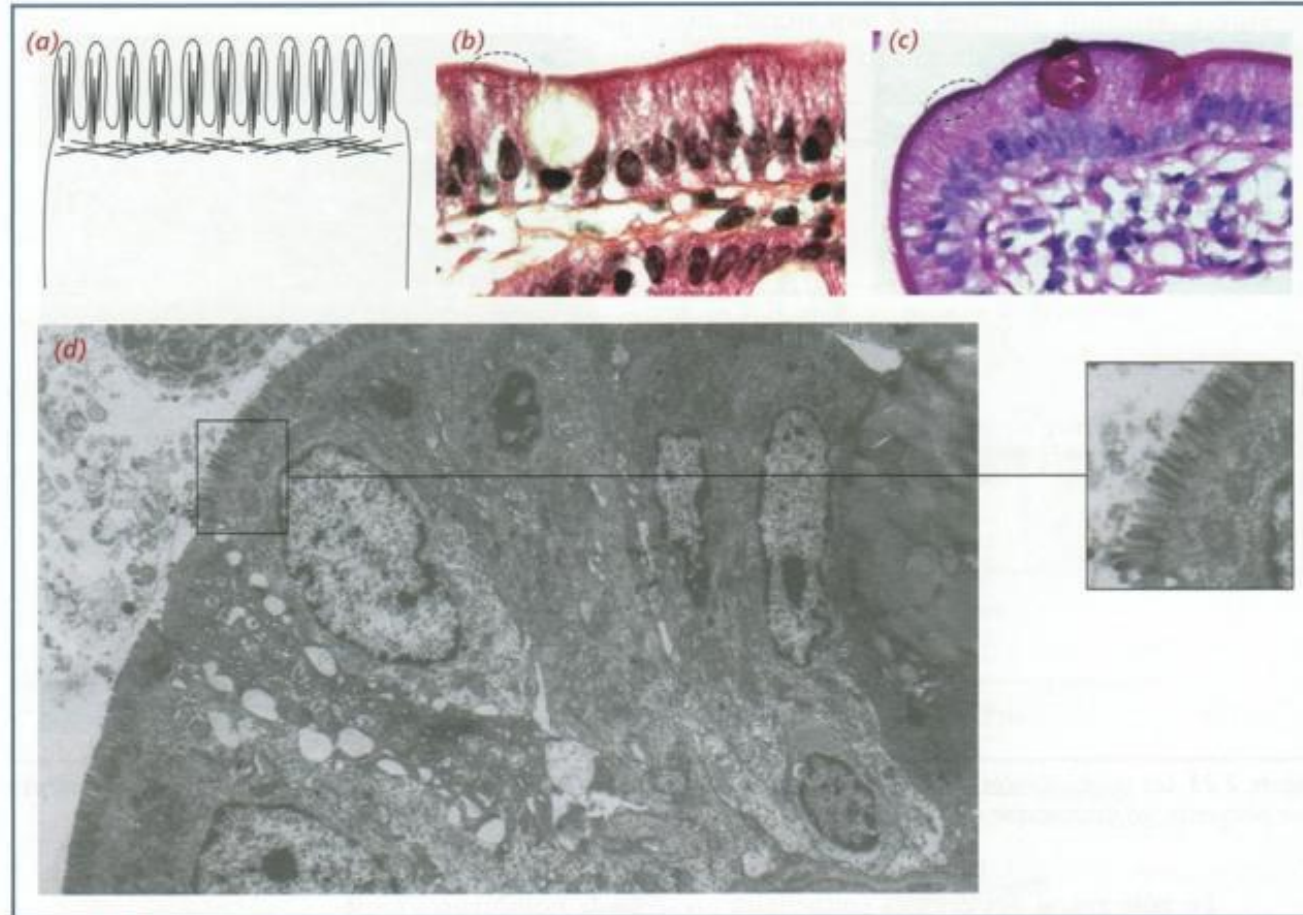
- Définitions
- Classification
- Spécialisations membranaires des cellules épithéliales
  - Spécialisations apicales
  - Systèmes de jonction
- Renouvellement des épithéliums
- Relations épithélium-tissu de soutien
- Epithéliums glandulaires

# Spécialisations apicales

- **Microvillosités**
  - projections en doigt de gant de la membrane plasmique
  - 0,1µm diamètre, 1µm long
  - surface de la plupart des cellules épithéliales
  - nombre variable, jusqu'à 3 000 dans les cellules de l'intestin grêle
  - très développées dans les épithéliums spécialisés dans l'absorption : tubules rénaux, intestin grêle
  - amplification de la surface d'échange, du transport transmembranaire et donc de la capacité d'absorption
  - augmentation de la surface de contact jusqu'à 30 fois

# Microvillosités

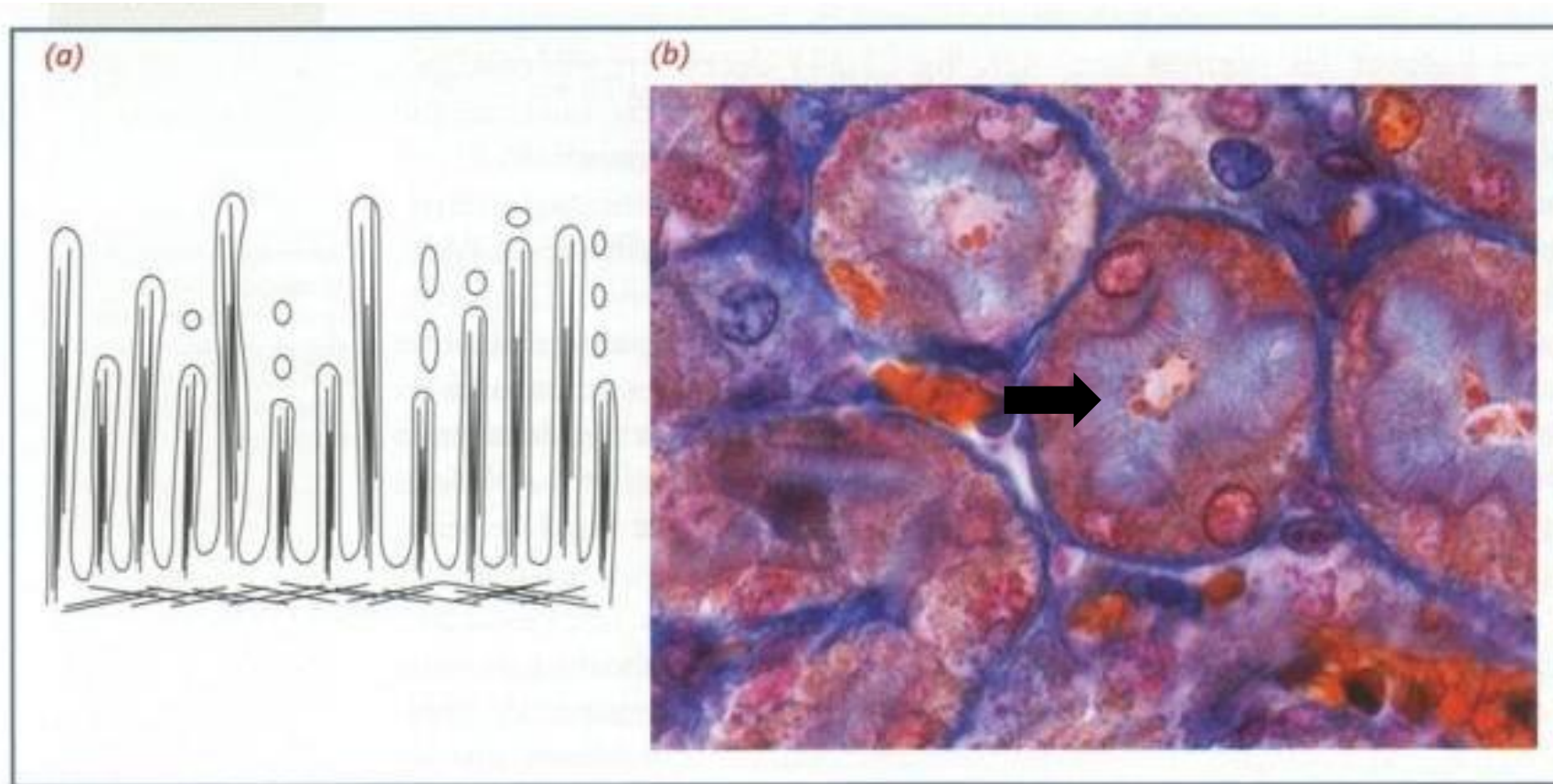
- Plateau strié (entérocytes)



**Figure 2.24** Le plateau strié des entérocytes. (a) Représentation schématique. (b) Histologie standard. (c) Aspect après coloration au PAS. (d) Microscopie électronique à faible grossissement et, en cartouche, à fort grossissement. (En b et c, une cellule caliciforme productrice de mucus, entourée par les entérocytes, est bien visualisée : jaune pâle en coloration standard, pourpre au PAS.)

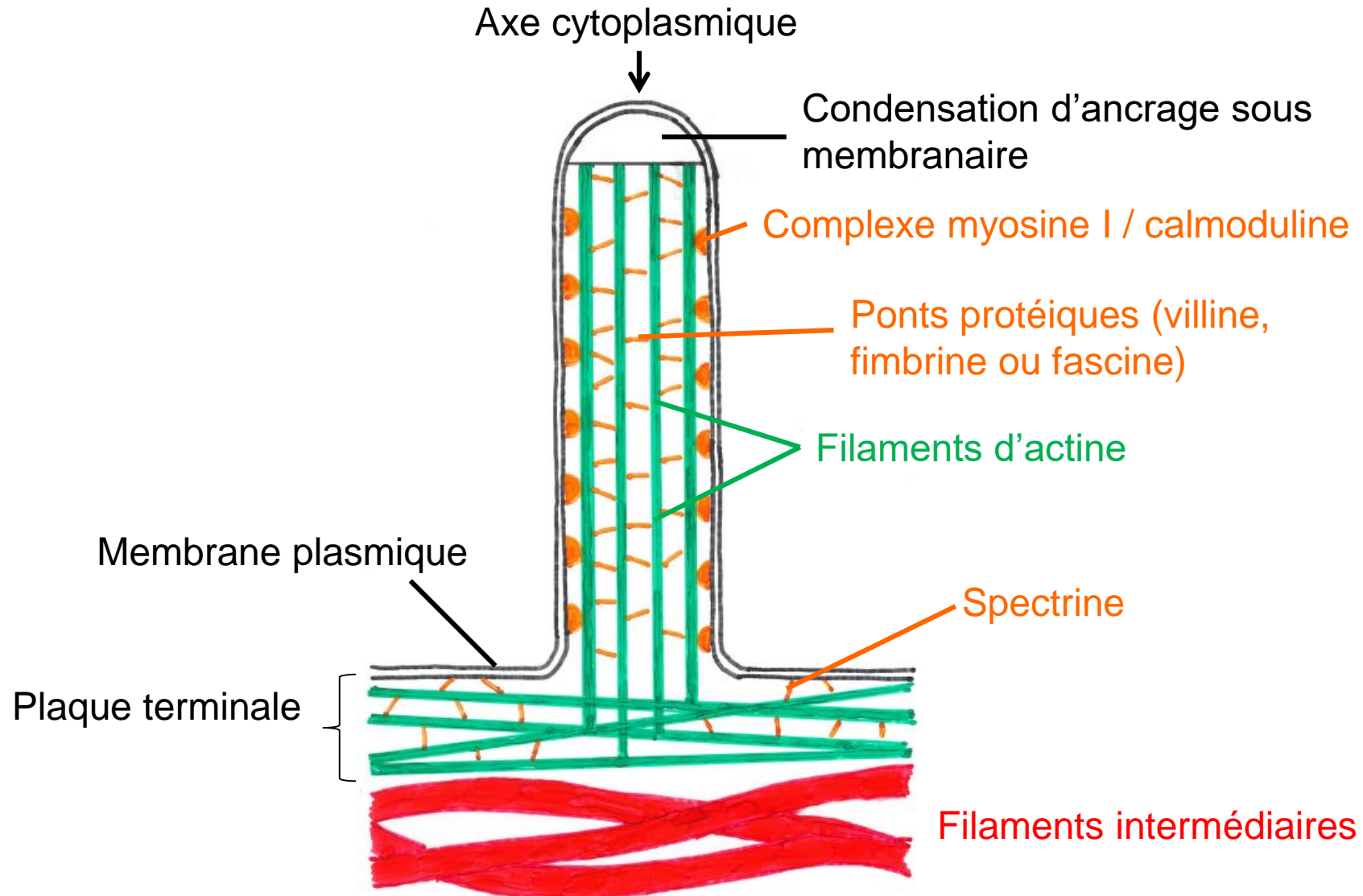
# Microvillosités

- Bordure en brosse (tube contourné proximal du rein)



**Figure 2.25** La bordure en brosse. (a) Représentation schématique. (b) Tube contourné proximal du rein en microscopie optique.

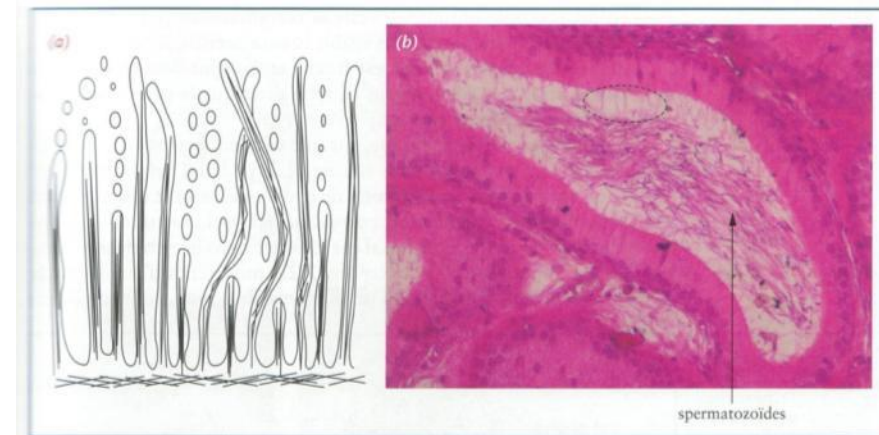
# Microvillosités





# Stéréocils

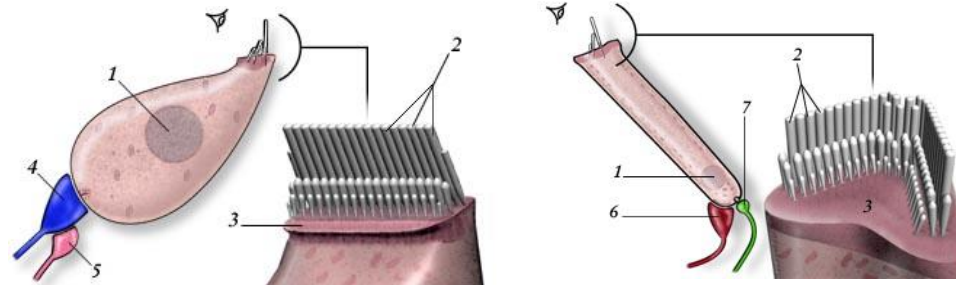
- Longues expansions grêles
- Visibles en M.O.
- Epididyme, canal déférent
- Cellules « ciliées » de l'oreille interne
- Cytosquelette composé de filaments d'actine



Epididyme

Figure 2.26 Les stéréocils.  
(a) Représentation schématique.  
(b) Epididyme en microscopie optique.

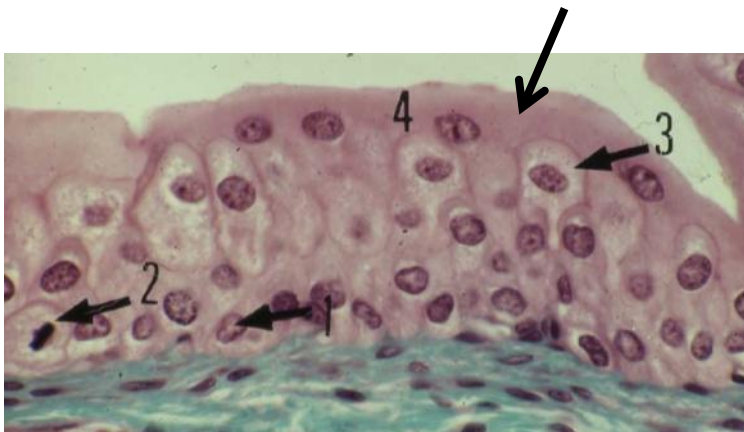
Histologie Bases Fondamentales Omniscience 2008



Cellules ciliées oreille interne

# Plaques membranaires

- Urothélium ; condensations cytoplasmiques superficielles
- Epaississement de la membrane plasmique du pôle apical sur le versant cytoplasmique → zone plus colorable
- Protection contre la toxicité de l'urine
- Empêchent la réabsorption de l'urine
- Réserve de membrane lors du remplissage de la vessie



<http://webapps.fundp.ac.be/umdb/histohuma/index.htm>

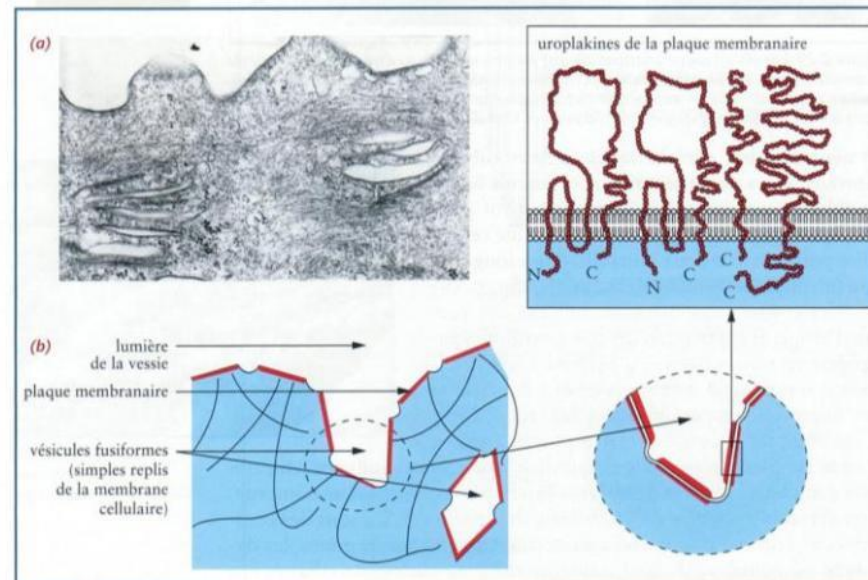
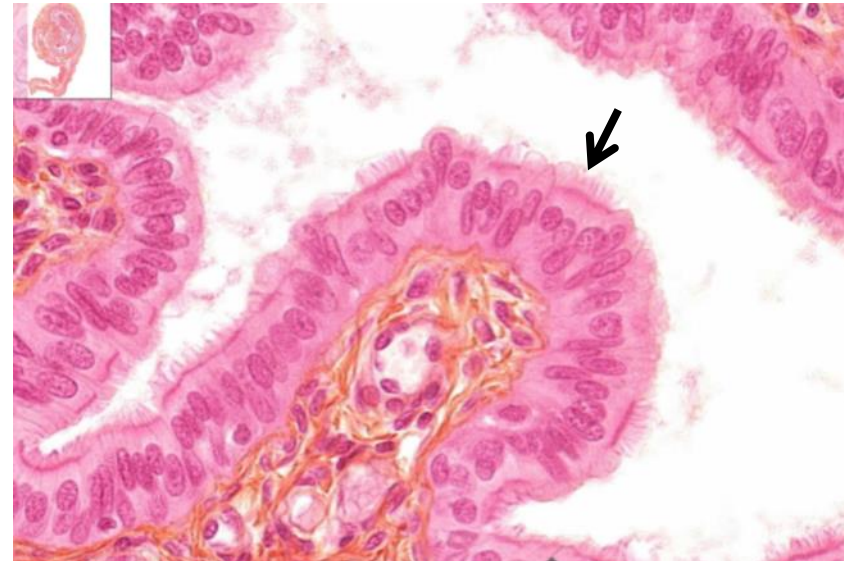
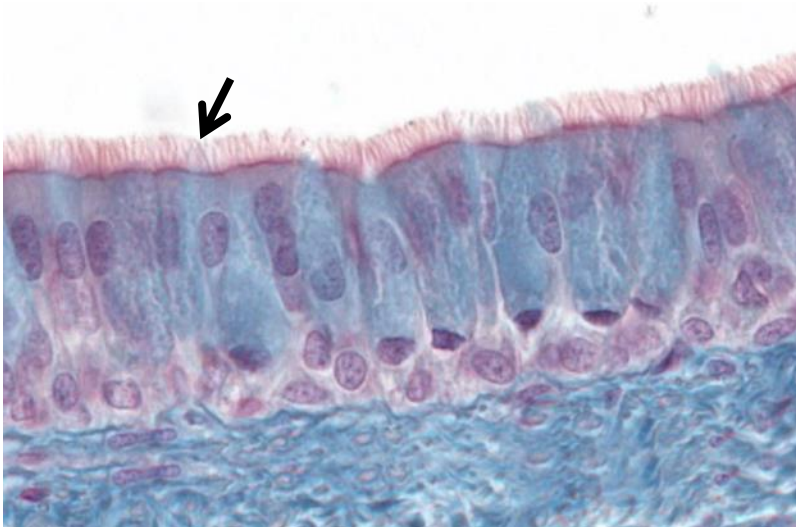

Figure 2.31 L'épithélium vésical. (a) En microscopie électronique. (b) Représentations schématisques des plaques membranaires et des quatre types d'urolakines.

# Cils vibratiles

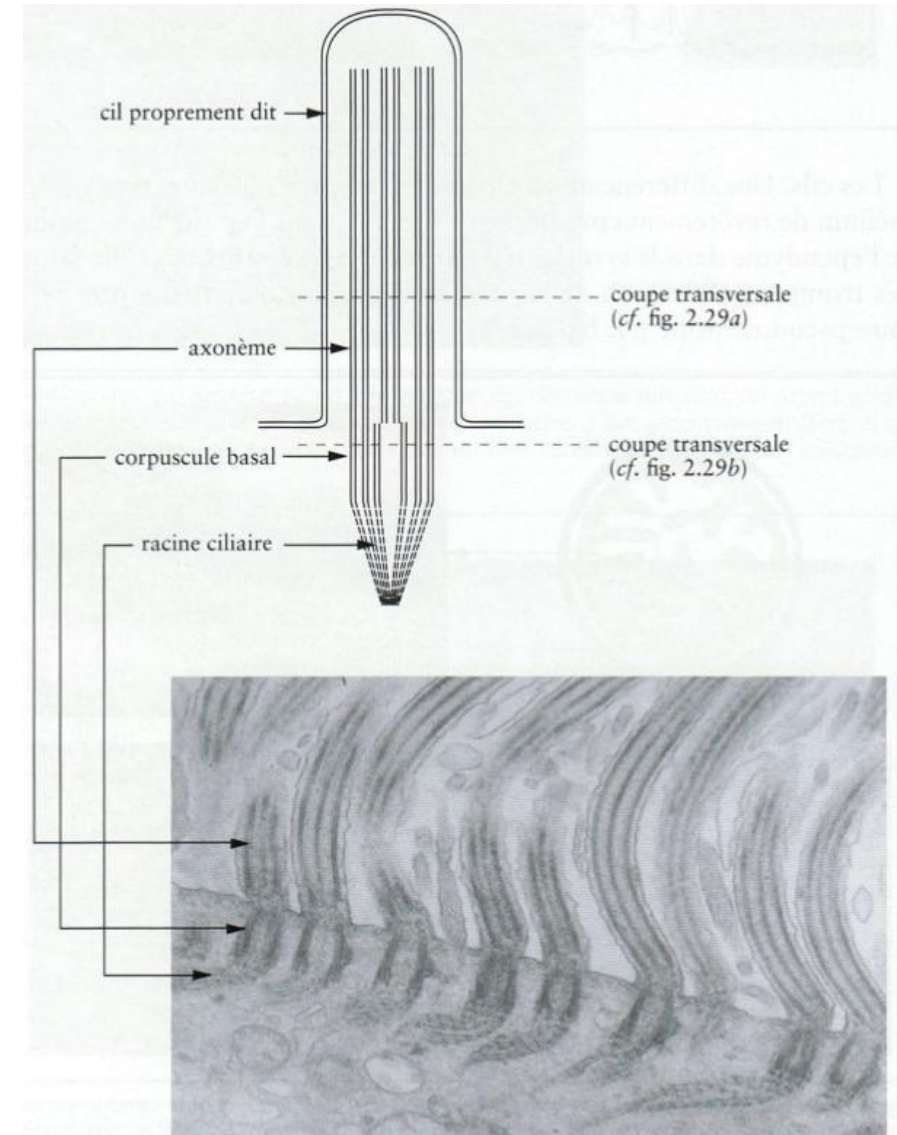
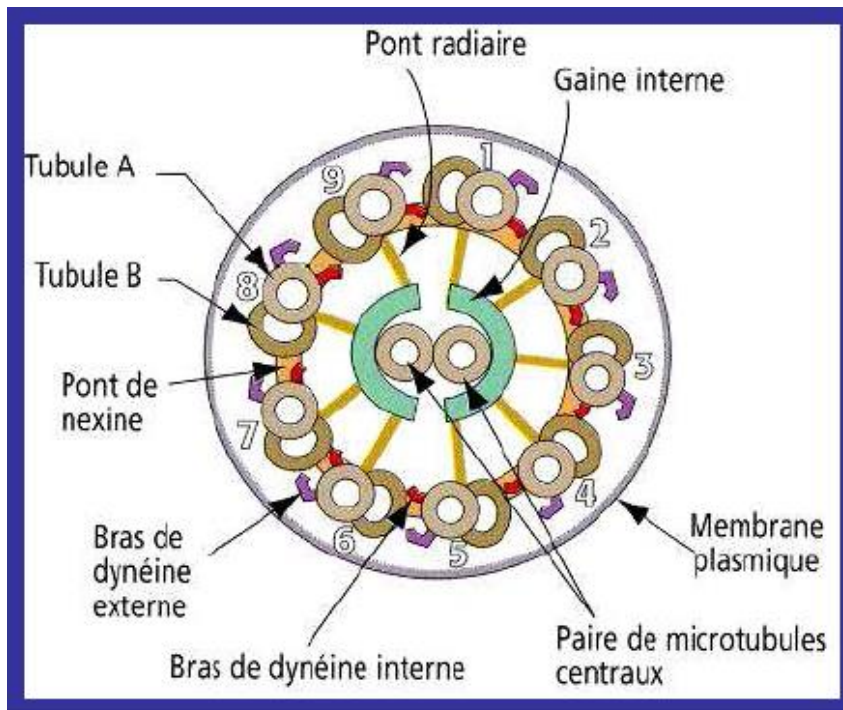
- Expansions de la membrane plasmique du pôle apical
- Mobiles, de longueurs égales
- Lignes parallèles
- Epithélium respiratoire et tractus génital féminin
- Plusieurs centaines par cellule





# Cils vibratiles

- 0,2µm diamètre ; 7-10µm longueur
- Visibles en M.O.
- Axonème
  - structure centrale
  - 9 doublets périphériques de microtubules



# Cils vibratiles

- L'axonème s'insère sur le **corpuscule (corps) basal** = 9 triplets de microtubules
- Corpuscule basal situé sous la surface de la cellule

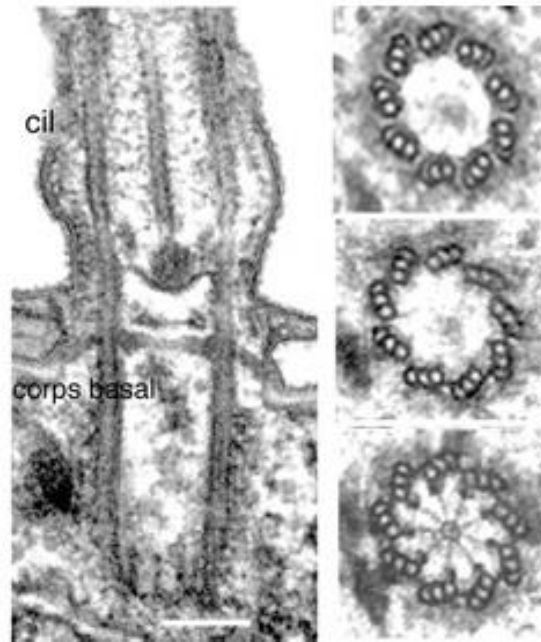


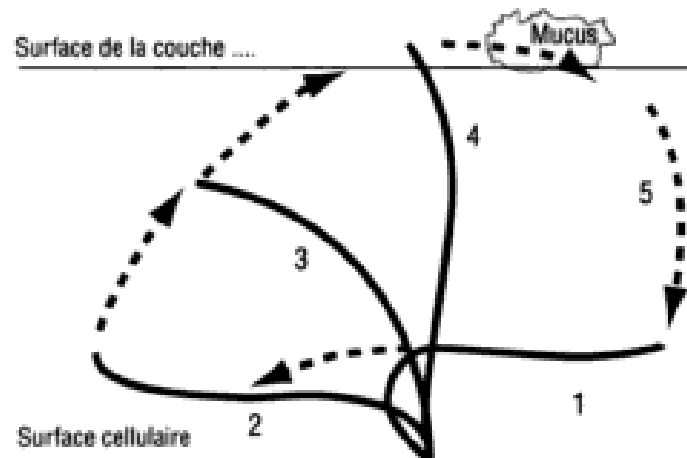
Figure 1. Ultra-structure d'un corps basal.

A gauche, la coupe longitudinale à travers le corps basal se prolonge dans le cil et montre la continuité des microtubules du corps basal au cil correspondant. A droite, coupes transversales à différents niveaux du corps basal.

Barre : 200 nm

# Mouvement ciliaire

- **Actif** : déplacement des doublets ; ATP → ADP (dynéine)
- Mouvements **synchrones pour une cellule** ; sous forme de **vagues successives pour l'épithélium** (vent dans un champ de blé)
- Conséquences
  - mobilisation du mucus dans lequel se trouvent bactéries et poussières vers le pharynx
  - migration de l'ovule de l'ovaire vers la cavité utérine



Cils vibratiles (microscopie électronique)





# Pathologies

- Dyskinésies ciliaires primitives
  - groupe hétérogène de **maladies génétiques** (transmission autosomique récessive ; 1/16 000)
  - anomalies constitutionnelles de **structure** : absence de bras de dynéine, de bras radiaires, ou de la paire de microtubules centraux
  - **infections** récurrentes des voies aériennes chez petit enfant : **altération du transport mucociliaire**
  - si dysfonctionnement au niveau des flagelles des spermatozoïdes (structure analogue) → **stérilité** masculine (place des anomalies de la fertilité des sujets de sexe féminin encore mal connue)
  - diagnostic : biopsie de la muqueuse ciliaire → étude de la **fréquence des battements ciliaires**, et de la **structure des cils en microscopie électronique**

# Les épithéliums

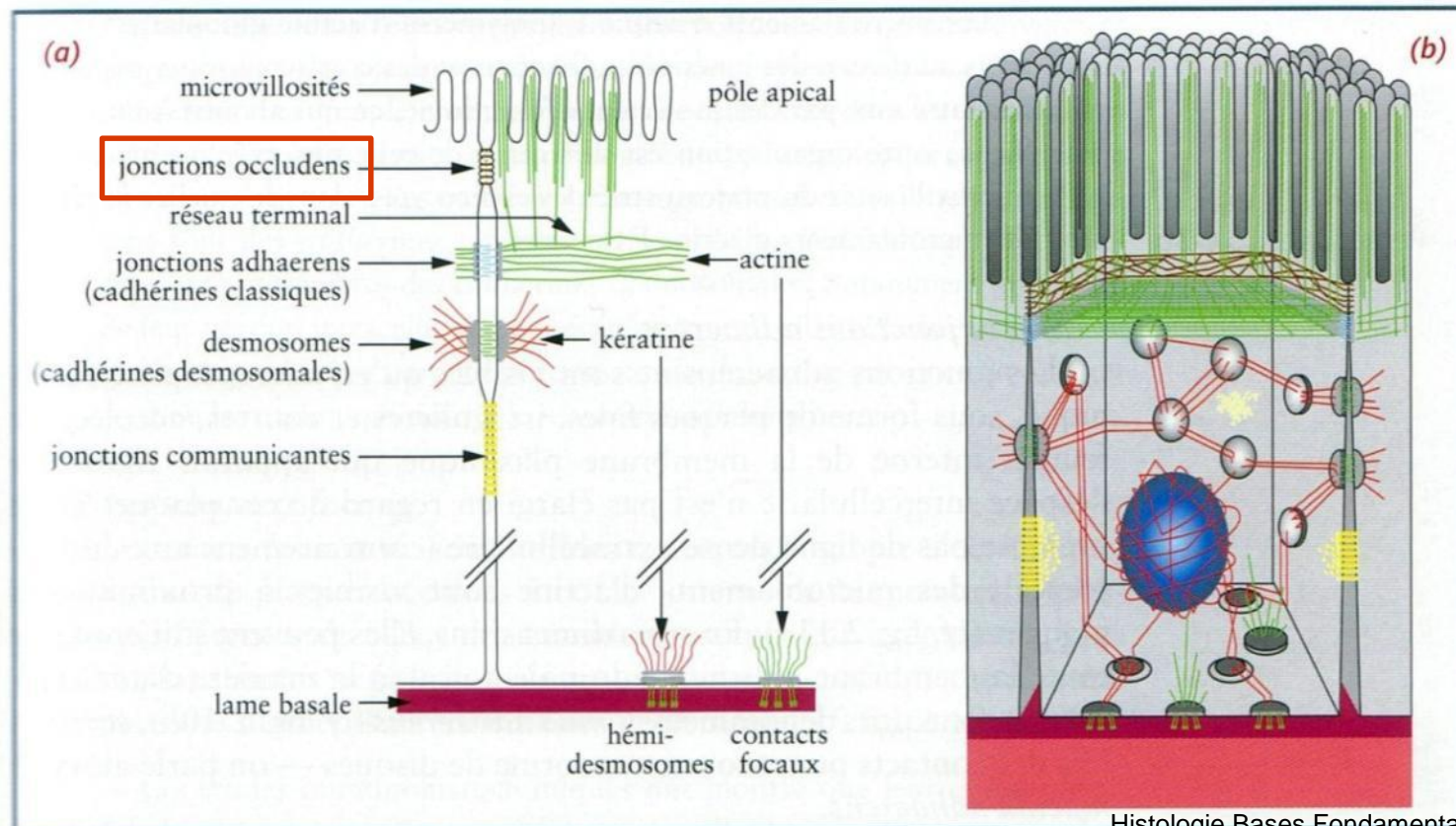
- Définitions
- Classification
- Spécialisations membranaires des cellules épithéliales
  - Spécialisations apicales
  - **Systèmes de jonction**
- Renouvellement des épithéliums
- Relations épithélium-tissu de soutien
- Epithéliums glandulaires

# Les systèmes de jonction

- Pas spécifiques des cellules épithéliales
- **Cohésion** cellulaire
- **Barrière** à perméabilité sélective
- Différents types de jonctions, à relier à des **fonctions différentes**
  - Jonctions serrées
  - Jonctions d'ancrage ou adhérentes
    - Ceintures d'adhérence ou zonula adherens
    - Desmosomes ou macula adherens
    - Points de contacts focaux
    - Héli-desmosomes
  - Les jonctions communicantes (ou gap junctions ou nexus ou jonctions d'échange)

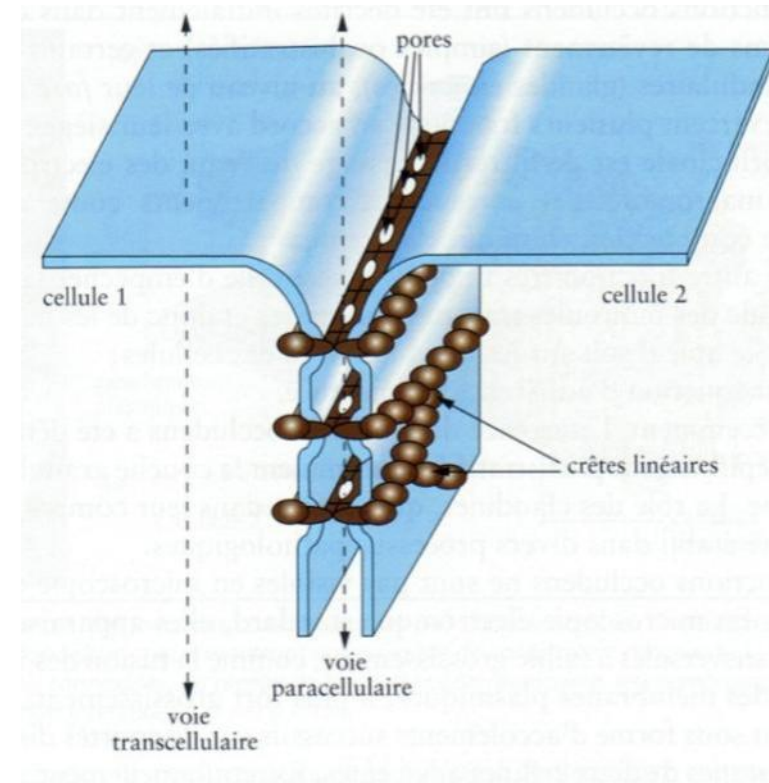
# Jonctions serrées (étanches)

- Tight junctions, occluding junctions, zonula occludens
- Collier latéral, sous la surface apicale
- Espace intercellulaire fermé sur 0,1-0,3 $\mu$ m
- En rapport avec cytosquelette d'actine



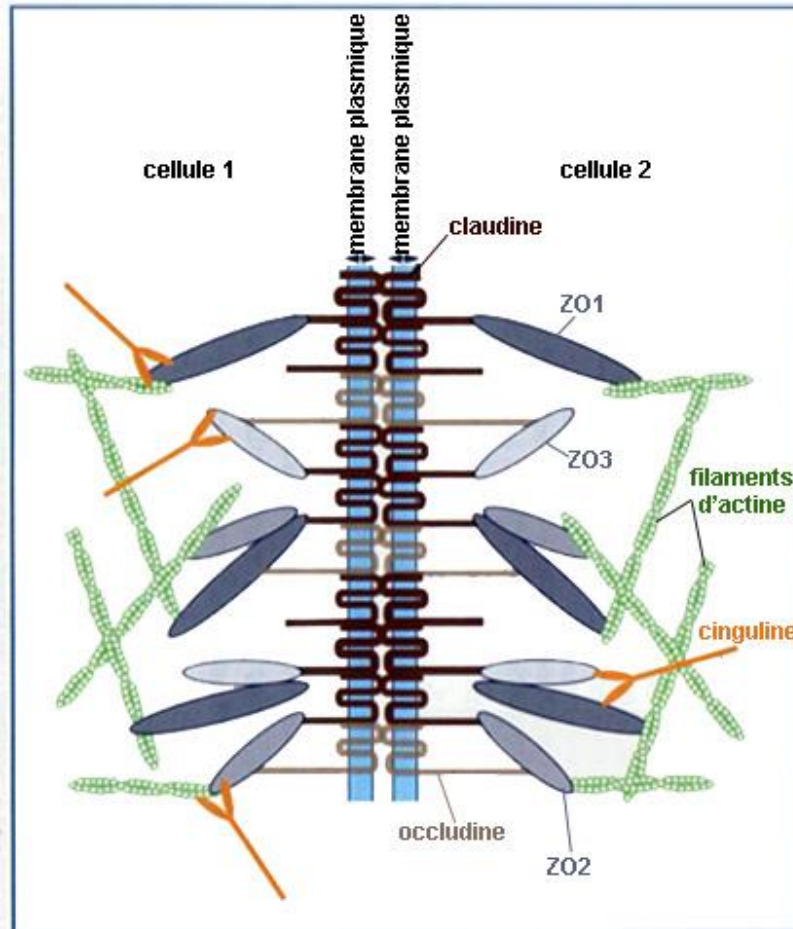
# Jonctions serrées (étanches)

- Microscopie électronique :
  - crêtes entrecroisées
  - lignes de soudure entre les membranes plasmiques de deux cellules adjacentes



# Jonctions serrées (étanches)

- Protéines **transmembranaires** :  
Occludine, Claudines
- Protéines **intracytoplasmiques** :  
protéines de la plaque (ZO1, ZO2, ZO3, Cinguline,...)  
interagissent avec filaments **d'actine**



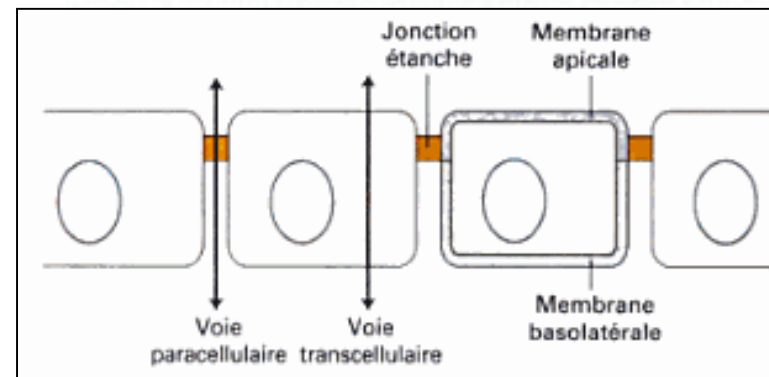
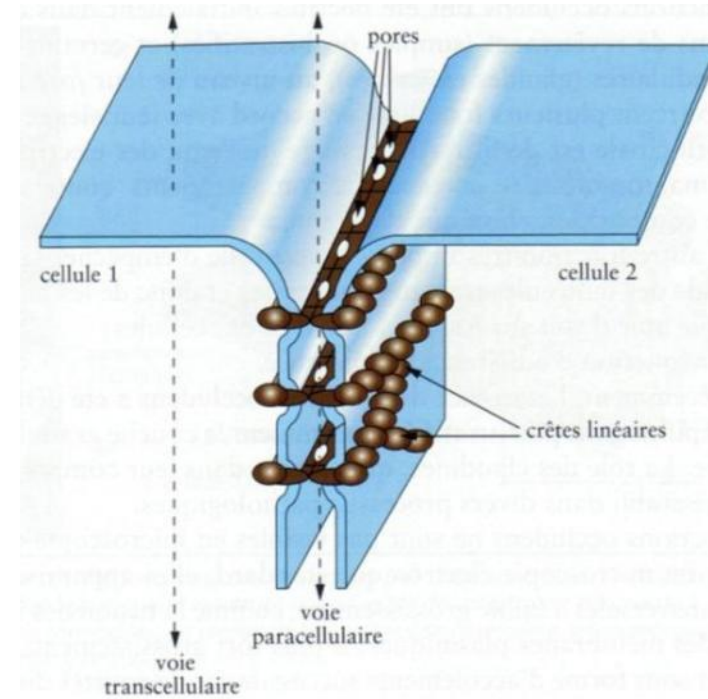
**Figure 2.16** L'architecture moléculaire des jonctions occlusives. Les crêtes linéaires sont constituées de copolymères d'occludines et de claudines, protéines transmembranaires avec une courte extrémité carboxyterminale intracellulaire pour les premières et une longue pour les secondes. ZO1, ZO2 et ZO3 sont associées à l'extrémité carboxyterminale des claudines et l'actine aux extrémités carboxyterminales de ZO1 et ZO2. L'extrémité carboxyterminale de l'occludine est aussi capable d'interagir avec ZO1, ZO2 et ZO3.

ZO = Zonula Occludens



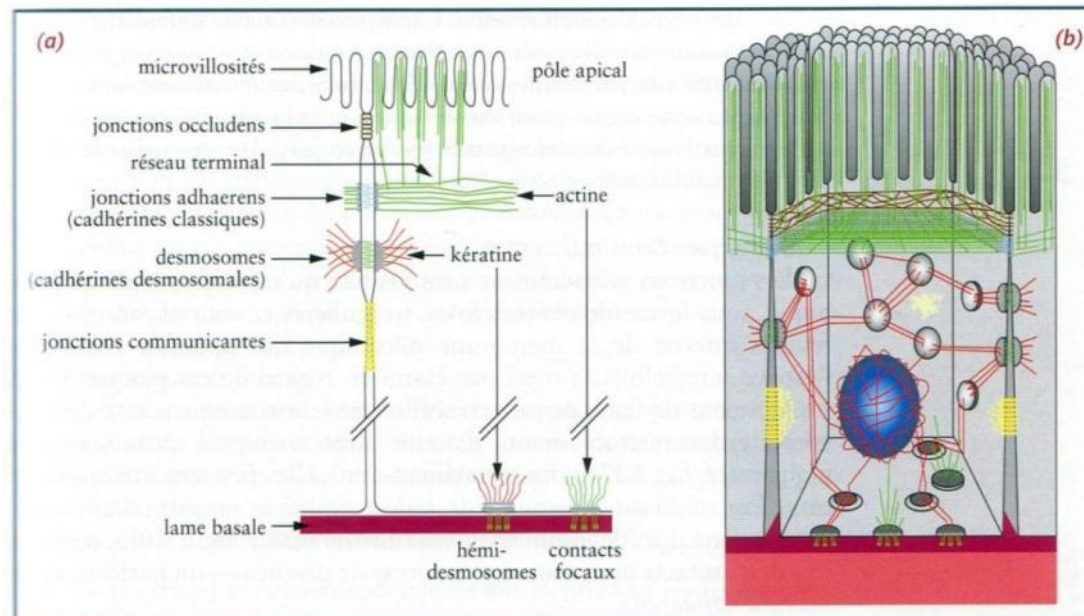
# Jonctions serrées (étanches)

- Anneau de jonctions étanches : rôles :
  - **barrière** régulant le flux des molécules à travers l'espace para-cellulaire : pores ménagés par les Claudines,
  - **maintien de la polarité** cellulaire : empêche la libre diffusion des lipides et des protéines entre domaine apical et domaine baso-latéral



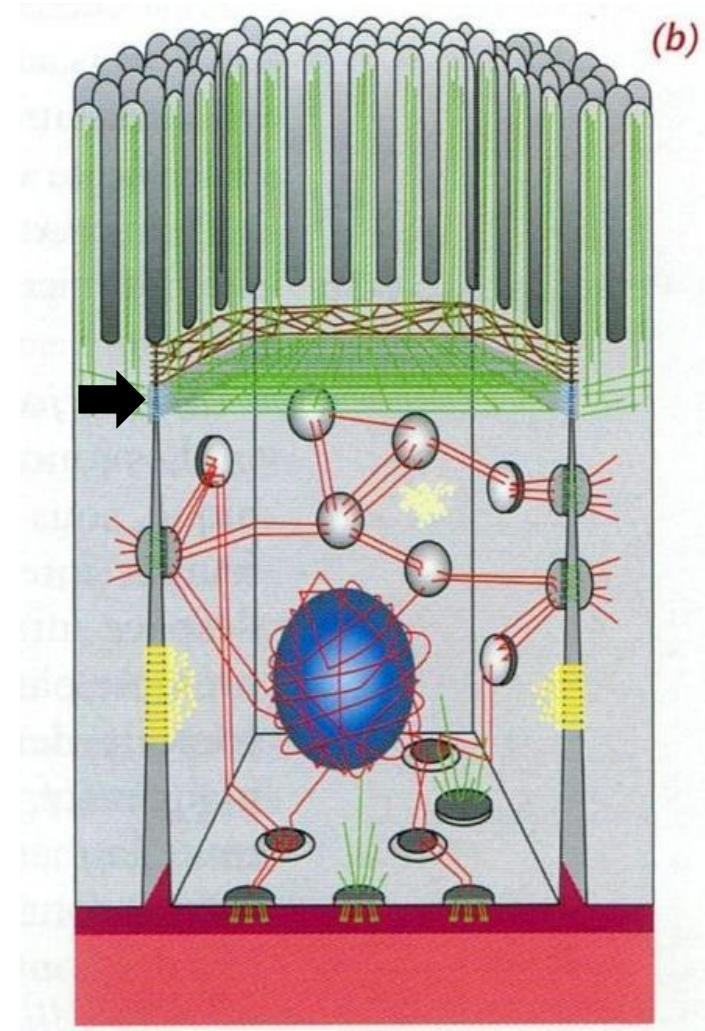
# Jonctions d'ancrage (adhérentes)

- En rapport avec le **cytosquelette d'actine**
  - Ceinture d'adhérence ou zonula adherens (faces latérales)
  - Contacts focaux (face basale)
- En rapport avec les **filaments intermédiaires**
  - Desmosomes (faces latérales)
  - Hémi-desmosomes (face basale)



# Ceinture d'adhérence ou zonula adherens

- Ceinture continue sous les jonctions serrées
- **Cohésion cellulaire** : point d'ancrage pour les éléments du cytosquelette d'actine → robuste réseau trans-cellulaire
- 3 éléments :
  - protéines transmembranaires
  - plaque dense cytoplasmique juxtamembranaire
  - microfilaments d'actine



# Ceinture d'adhérence ou zonula adherens

- Protéines transmembranaires = **cadhérines classiques** ; épithéliums : **E-cadhérine**  
adhérence **calcium-dépendante**
- Protéines intracytoplasmiques (des plaques) =  $\alpha$ ,  $\beta$  et  $\gamma$  **caténines**, liaison au cytosquelette **d'actine**
- Phosphorylation → désassemblage

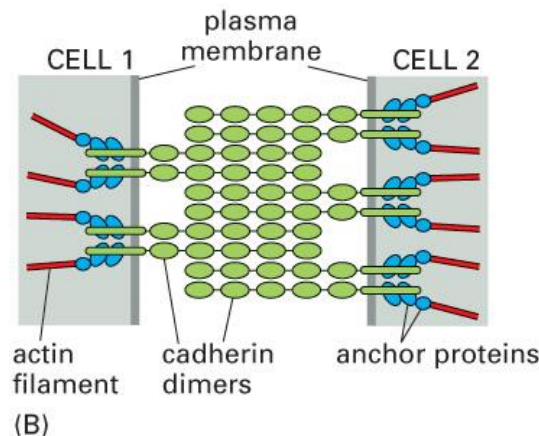
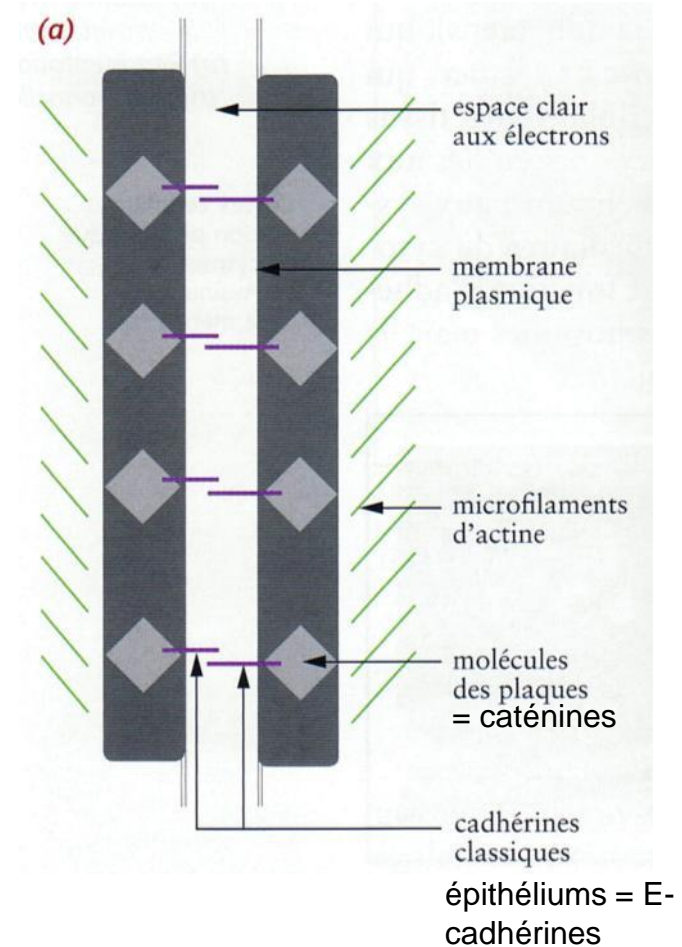


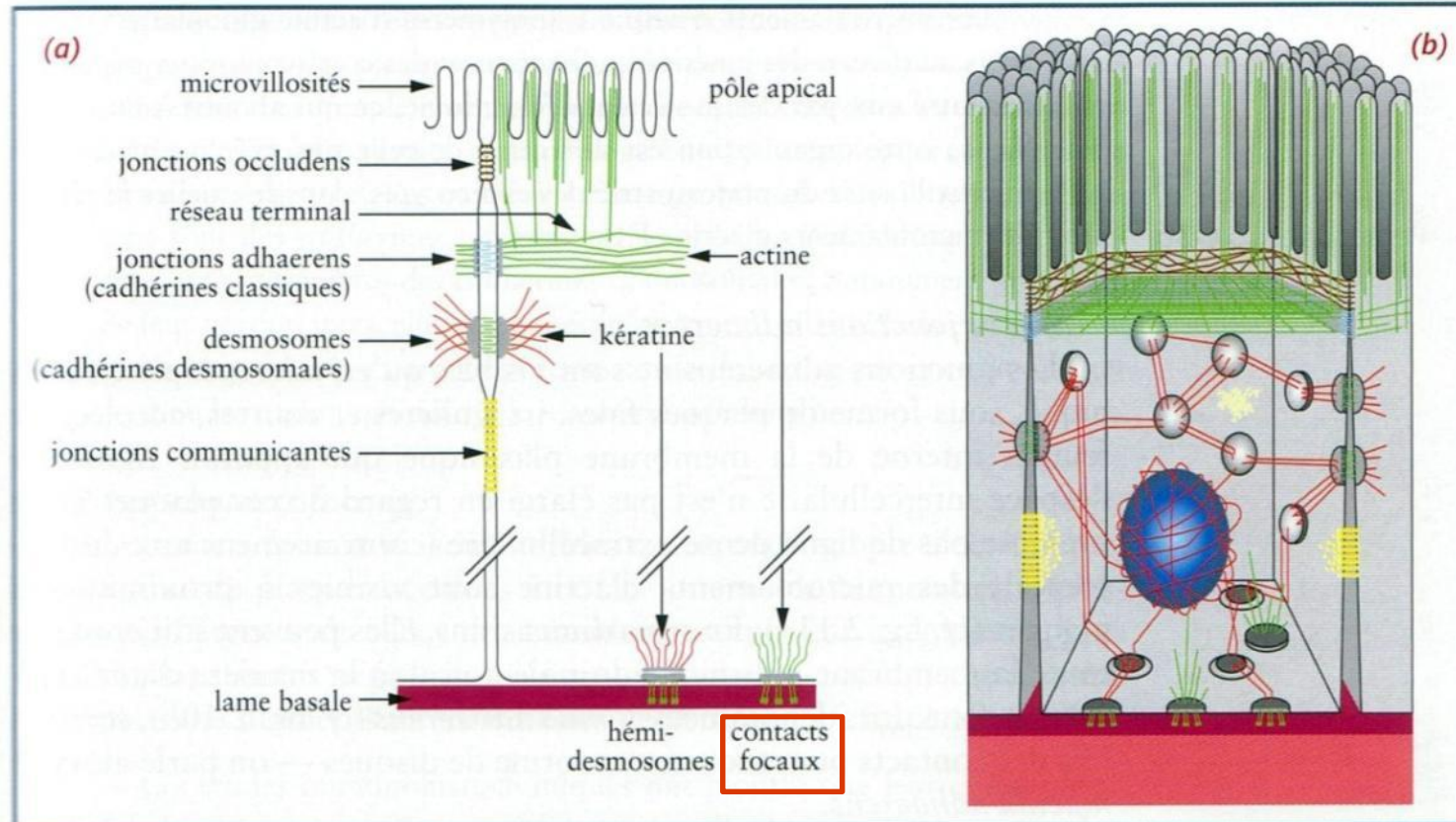
Figure 19-9 part 2 of 2. Molecular Biology of the Cell, 4th Edition.





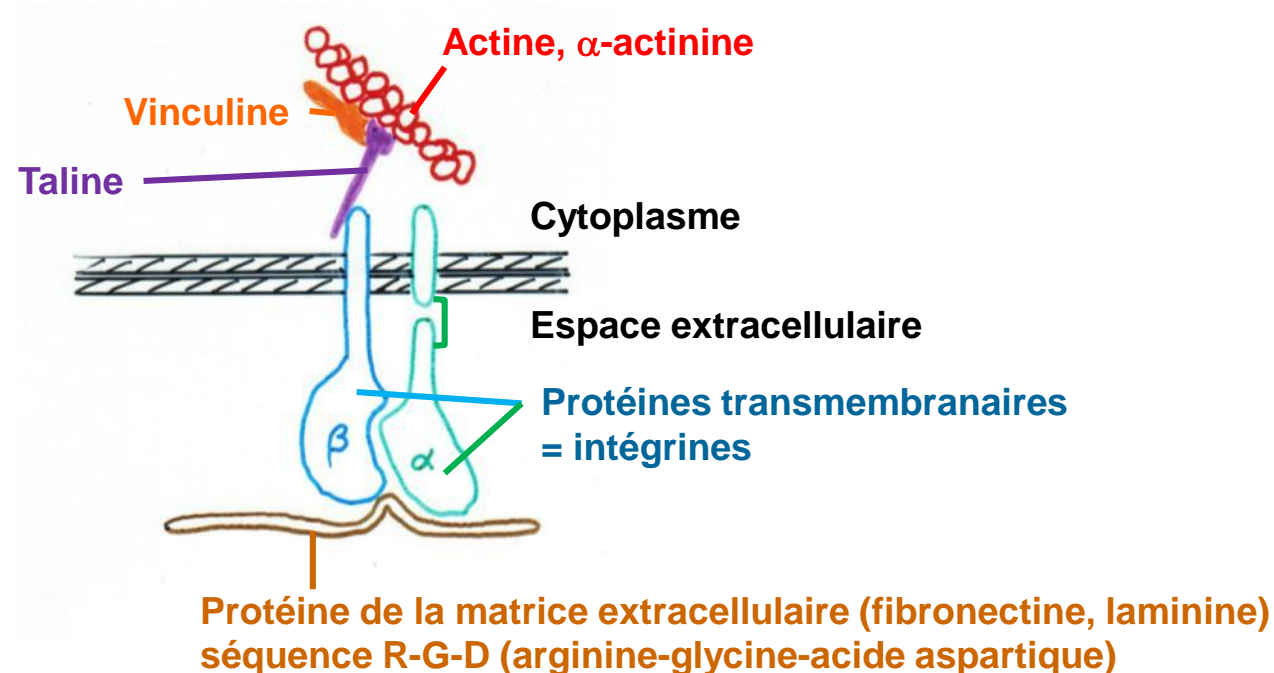
# Point de contact focal

- Face **basale** : ancrage cellule-matrice extra-cellulaire
- En relation avec cytosquelette **d'actine**
- Plaque dense cytoplasmique + réseau fibrillaire



# Point de contact focal

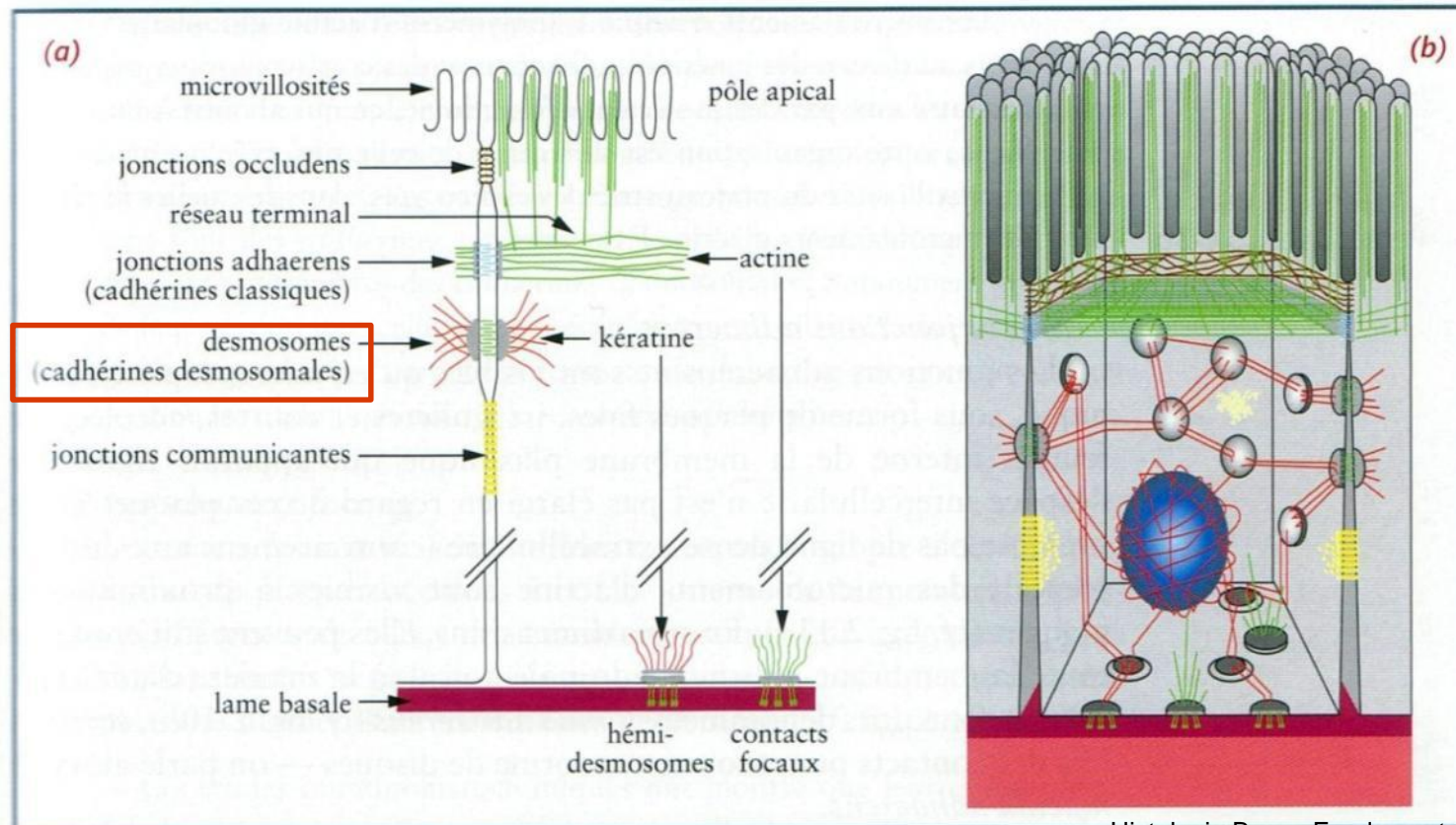
- Plaque : protéines transmembranaires = **intégrines**
  - hétérodimères  $\alpha$  et  $\beta$
  - grand domaine extracellulaire, domaine transmembranaire, queue cytoplasmique courte
  - **récepteurs membranaires pour protéines de la MEC :**  
reconnaissance d'une séquence **RGD**

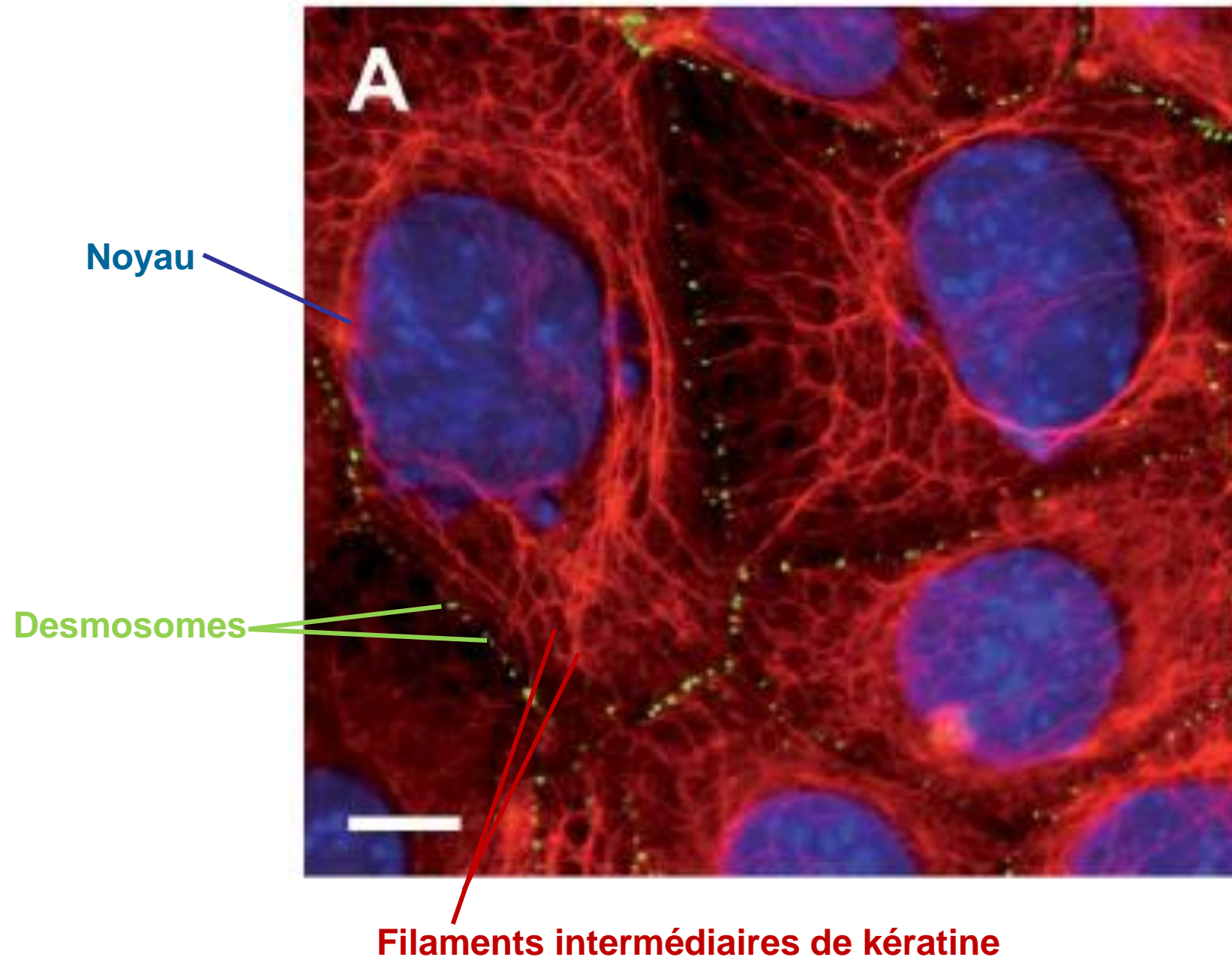




# Desmosomes

- Jonctions intercellulaires ponctuelles
- Faces latérales cellules épithéliales, cardiaques
- **Cohésion cellulaire** : point d'ancrage pour les **filaments intermédiaires** → robuste réseau trans-cellulaire





# Desmosomes

- Les desmosomes participent à la charpente cellulaire, au maintien de la forme des cellules ; ils confèrent **résistance et rigidité** à l'épithélium entier.

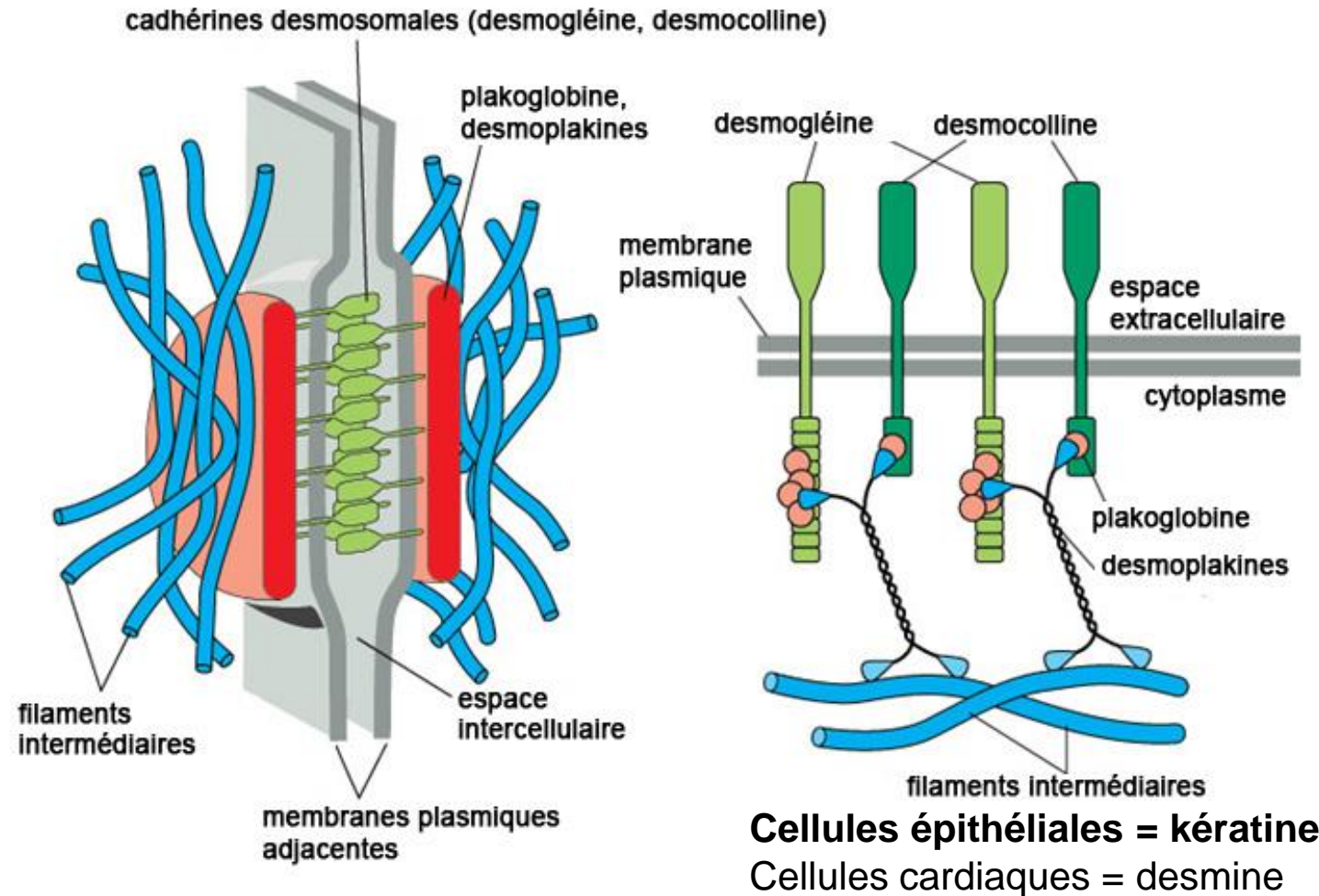
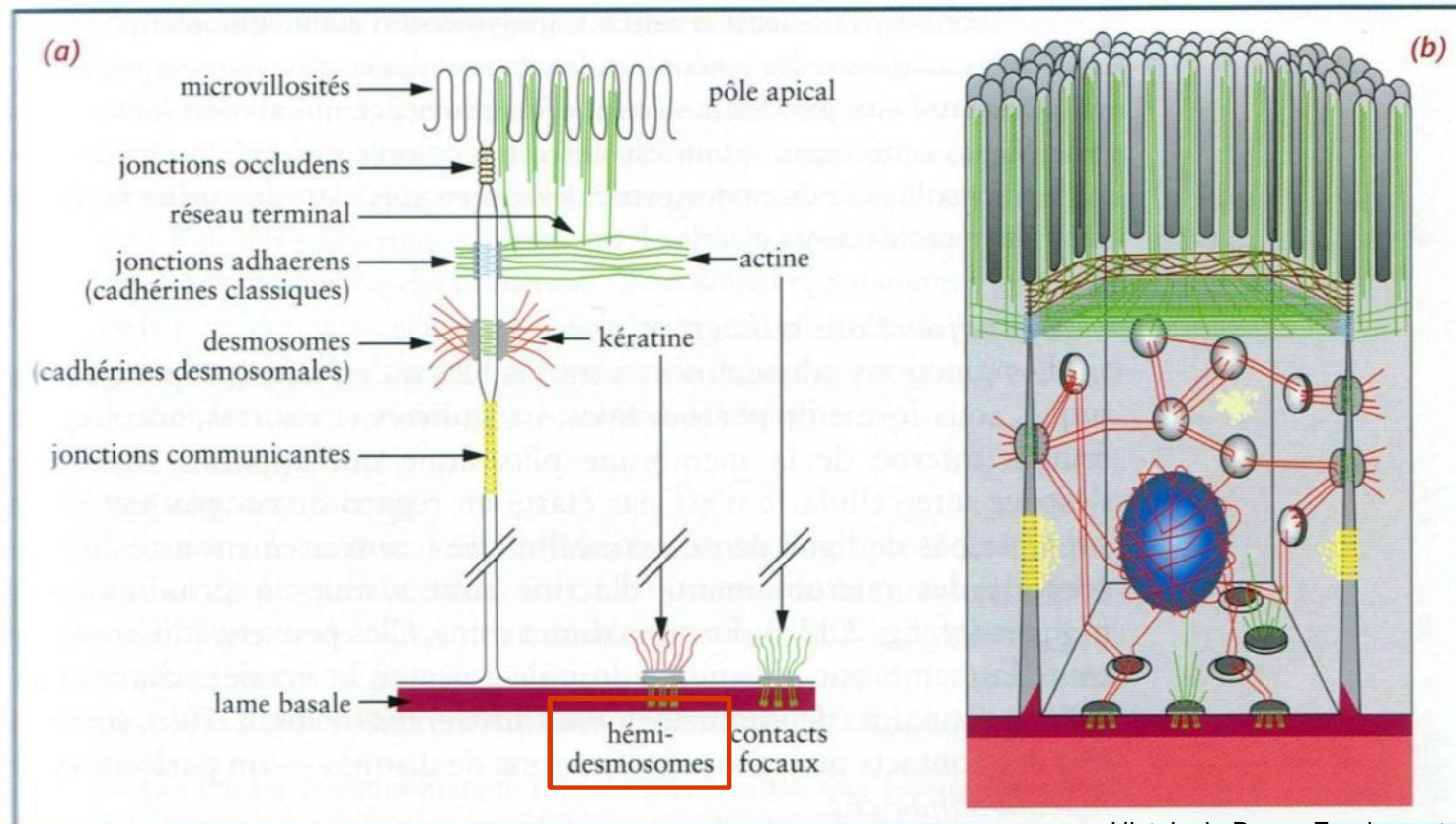


Figure 19–11 part 2 of 2. Molecular Biology of the Cell, 4th Edition.

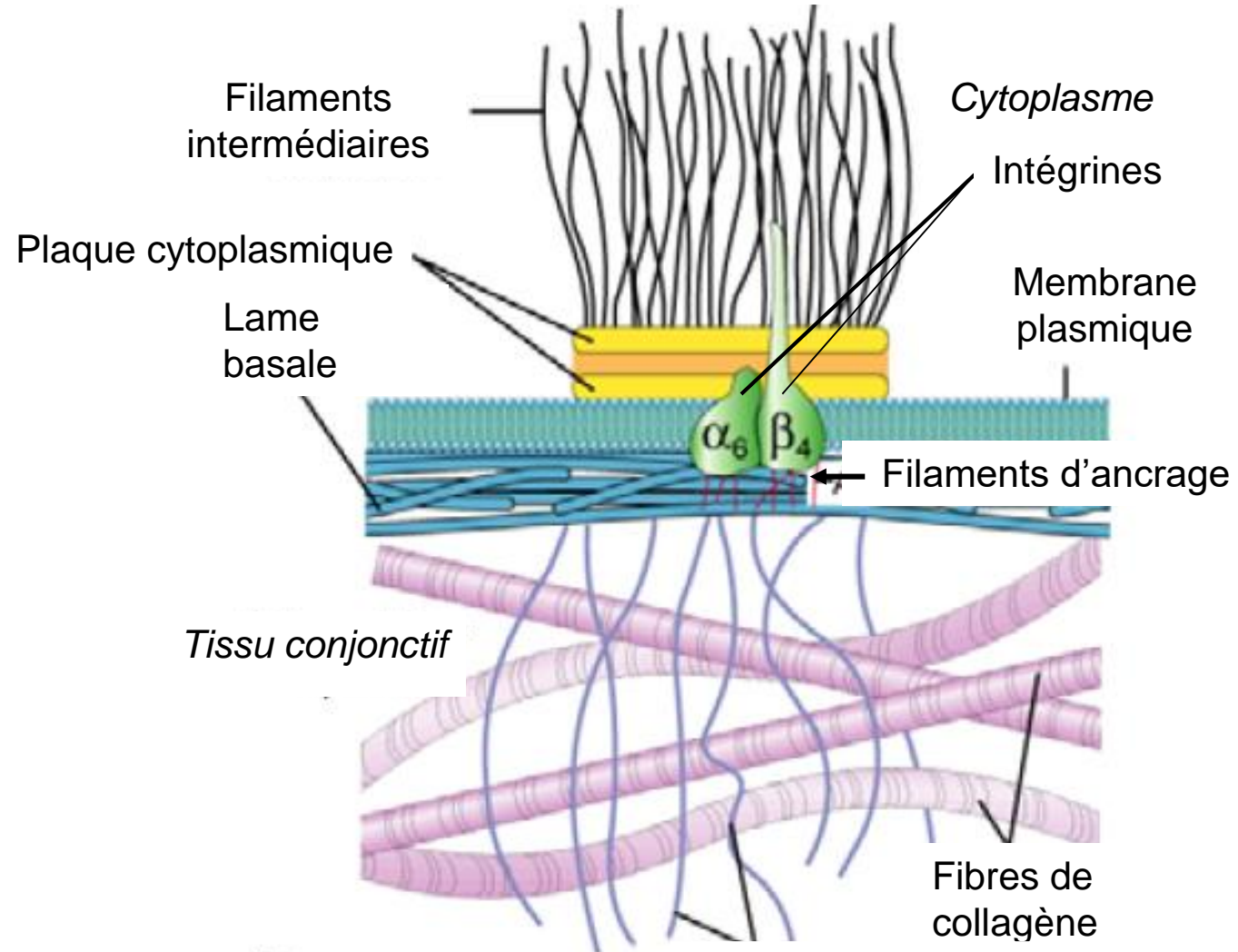


# Hémi-desmosomes

- Faces **basales** cellules épithéliales
- **Rigidité des épithéliums** : « ponts » entre filaments intermédiaires (kératine) et composants de la lame basale et de la MEC



# Hémi-desmosomes

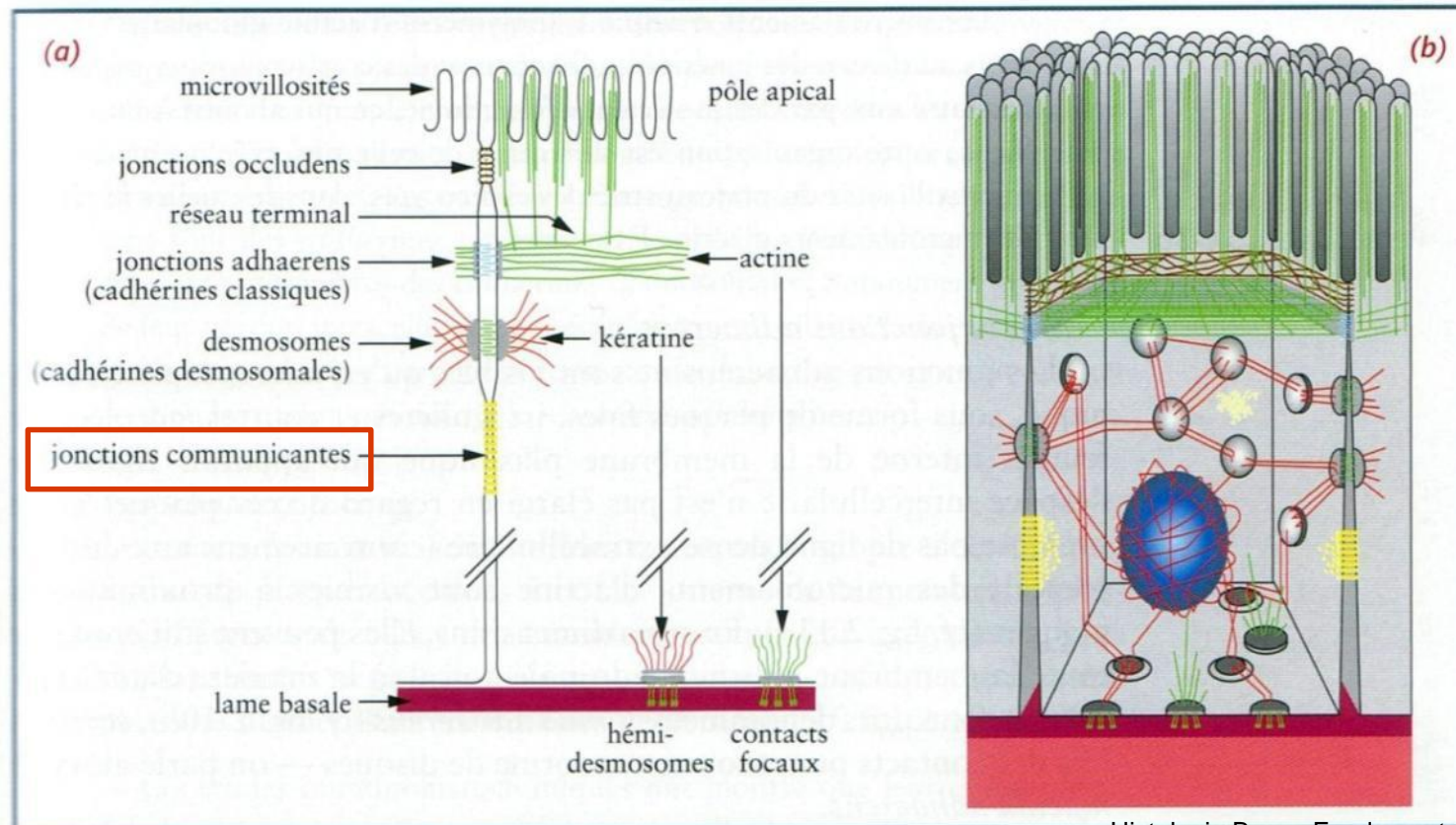


(b)

Copyright 1999 John Wiley and Sons, Inc. All rights reserved.

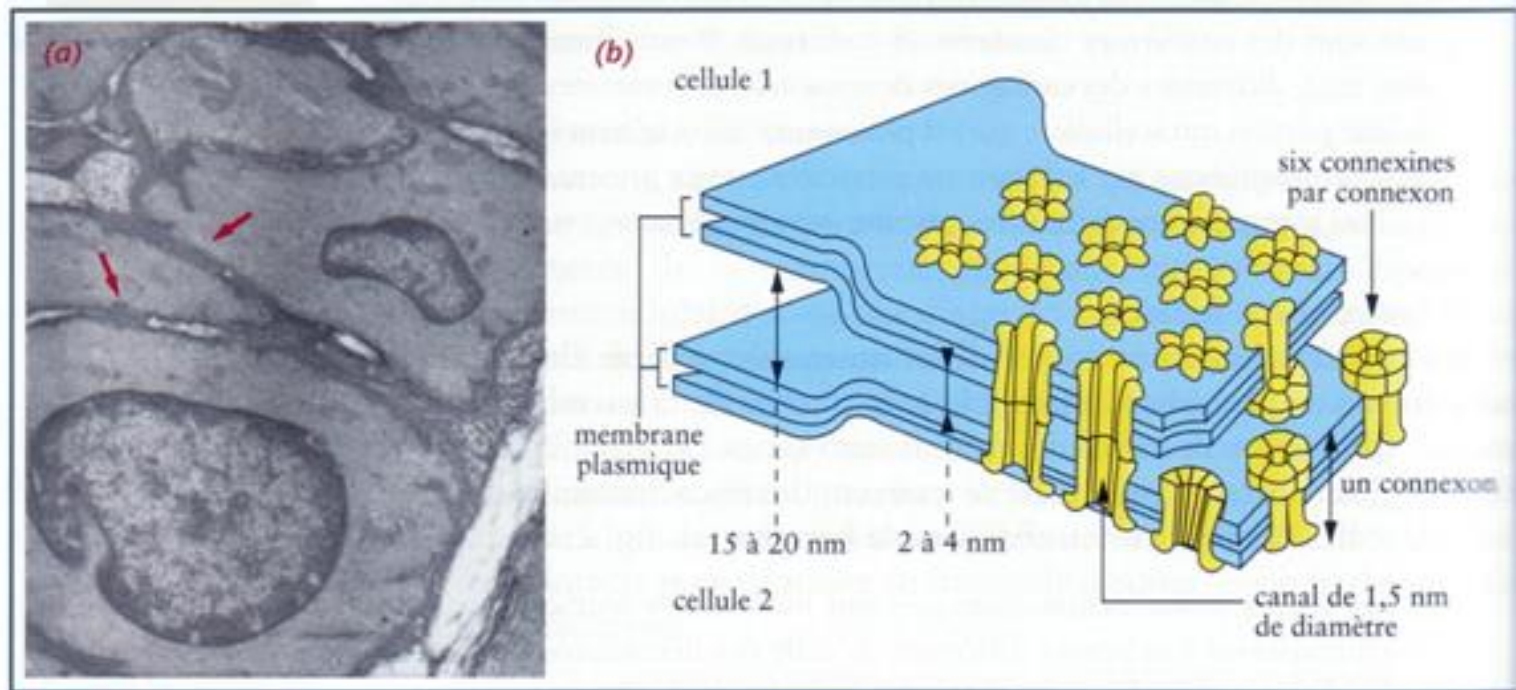
# Jonctions communicantes (gap)

- Nexus, jonctions d'échange
- Passage d'ions et petites molécules entre les cellules
- Faces latérales cellules épithéliales, cardiaques, musculaires lisses





# Jonctions communicantes (gap)

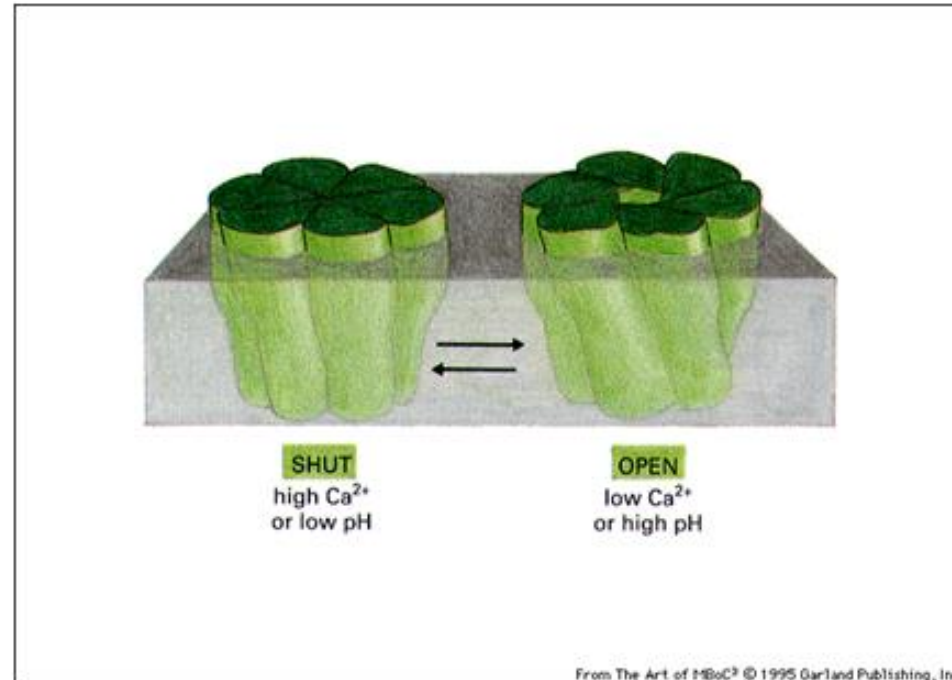


**Figure 2.13** Les jonctions communicantes. (a) Jonctions communicantes (→) entre les cellules musculaires lisses de la média d'une artériole. (b) Représentation schématisée montrant un ensemble de connexons : canaux de 1,5 nm de diamètre dont les parois sont formées de six connexines. Au niveau de la jonction communicante, les membranes plasmiques des cellules adjacentes sont séparées d'un interstice de 2 nm à 4 nm.

- 1 connexon = 6 connexines ; 1 canal = 2 connexons
- Passage d'ions et de petites molécules
- Sites d'échange de métabolites, de nutriments, de facteurs de croissance et de différenciation, etc.

# Jonctions communicantes (gap)

- Ouverture/fermeture en fonction de la **concentration de calcium intracellulaire**, du **pH** ou de **signaux extracellulaires**
- $\uparrow$  concentration de calcium intracellulaire  $\rightarrow$  fermeture des connexons pour isoler les cellules apoptotiques



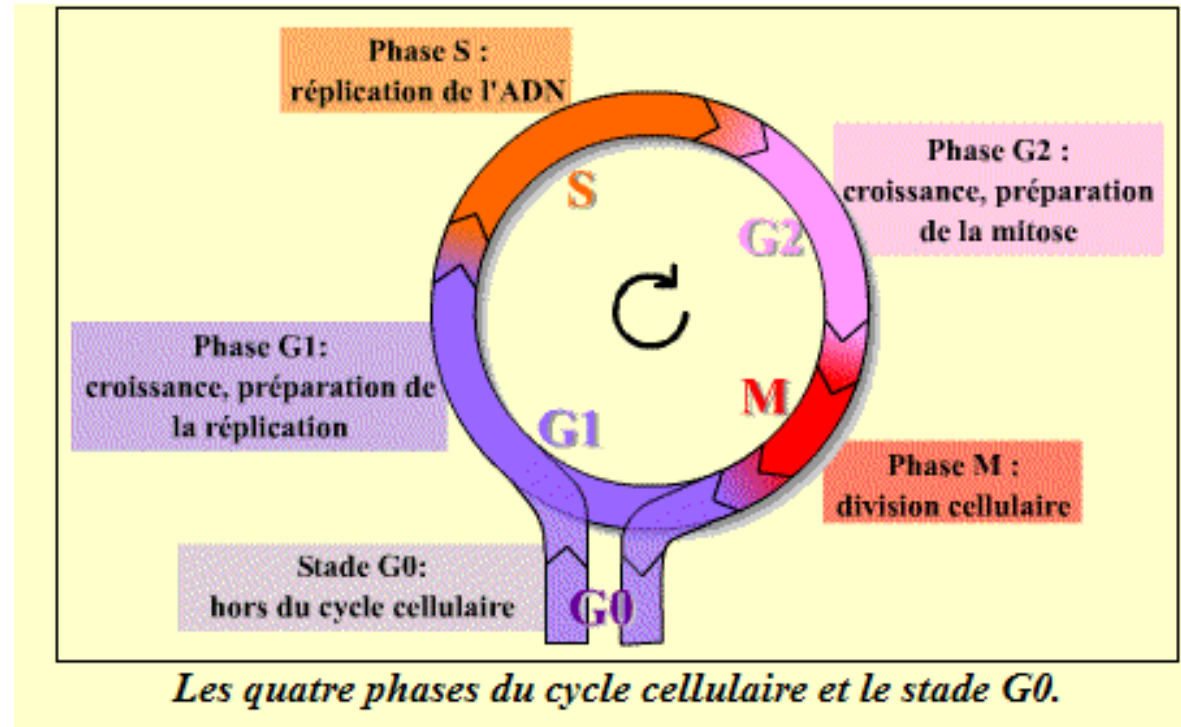
# Les épithéliums

- Définitions
- Classification
- Spécialisations membranaires des cellules épithéliales
- Renouvellement des épithéliums
- Relations épithélium-tissu de soutien
- Epithéliums glandulaires

# Renouvellement

- Durée de vie limitée, agressions
- Exfoliation, apoptose
- Remplacement : division de **cellules souches**
  - durée de vie longue, état indifférencié
  - stade G0 cycle cellulaire : quiescence, non division
  - stimulation → entrée en cycle → cellules différenciées
  - contrôle par facteurs de croissance locaux (paracrines)
  - localisation variable
    - isolées entre pôles basaux des cellules différenciées
    - groupées en assises basales ou en zones germinatives
  - en contact avec la lame basale
- Vitesse de renouvellement variable : 48h (épithélium intestinal) à 40 jours (trompe de Fallope)

# Rappel : le cycle cellulaire



**Interphase** = G1 S G2

S : réplication de l'ADN

G1 & G2 : phases de croissance

**Phase M** = Mitose (division cellulaire) + cytotdiérèse

**Stade G0** = phase de quiescence : la cellule ne se divise pas

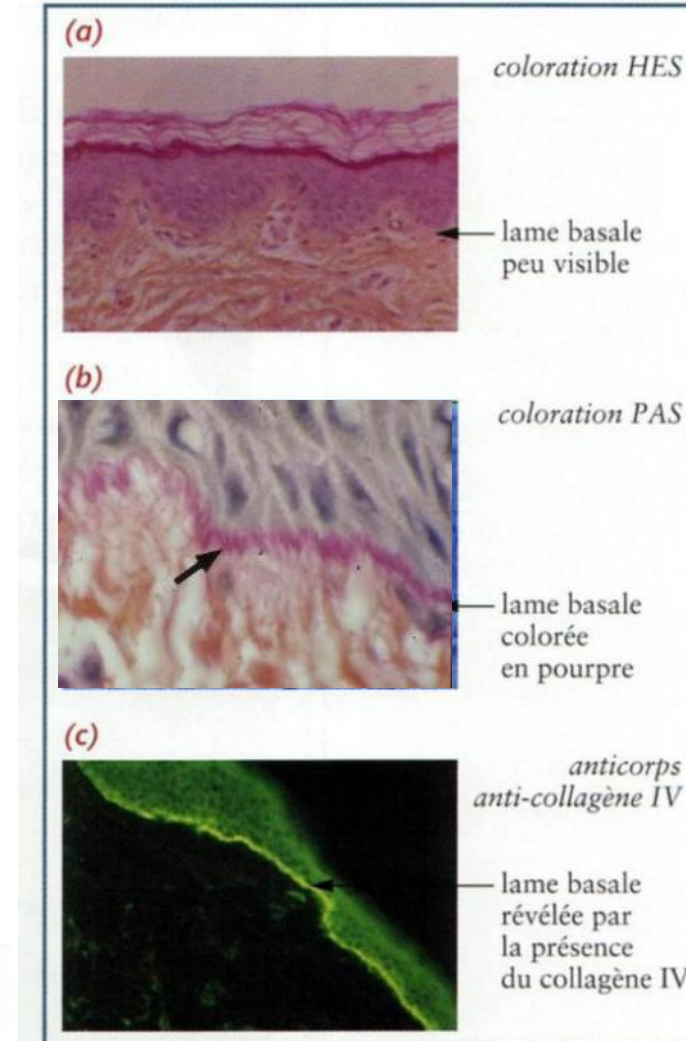
# Les épithéliums

- Définitions
- Classification
- Spécialisations membranaires des cellules épithéliales
- Renouvellement des épithéliums
- Relations épithélium-tissu de soutien
- Epithéliums glandulaires



# Lame basale

- Mise en évidence
  - colorations spéciales : PAS = Periodic Acid Schiff (b)
  - immunofluorescence (c) ou immunohistochimie

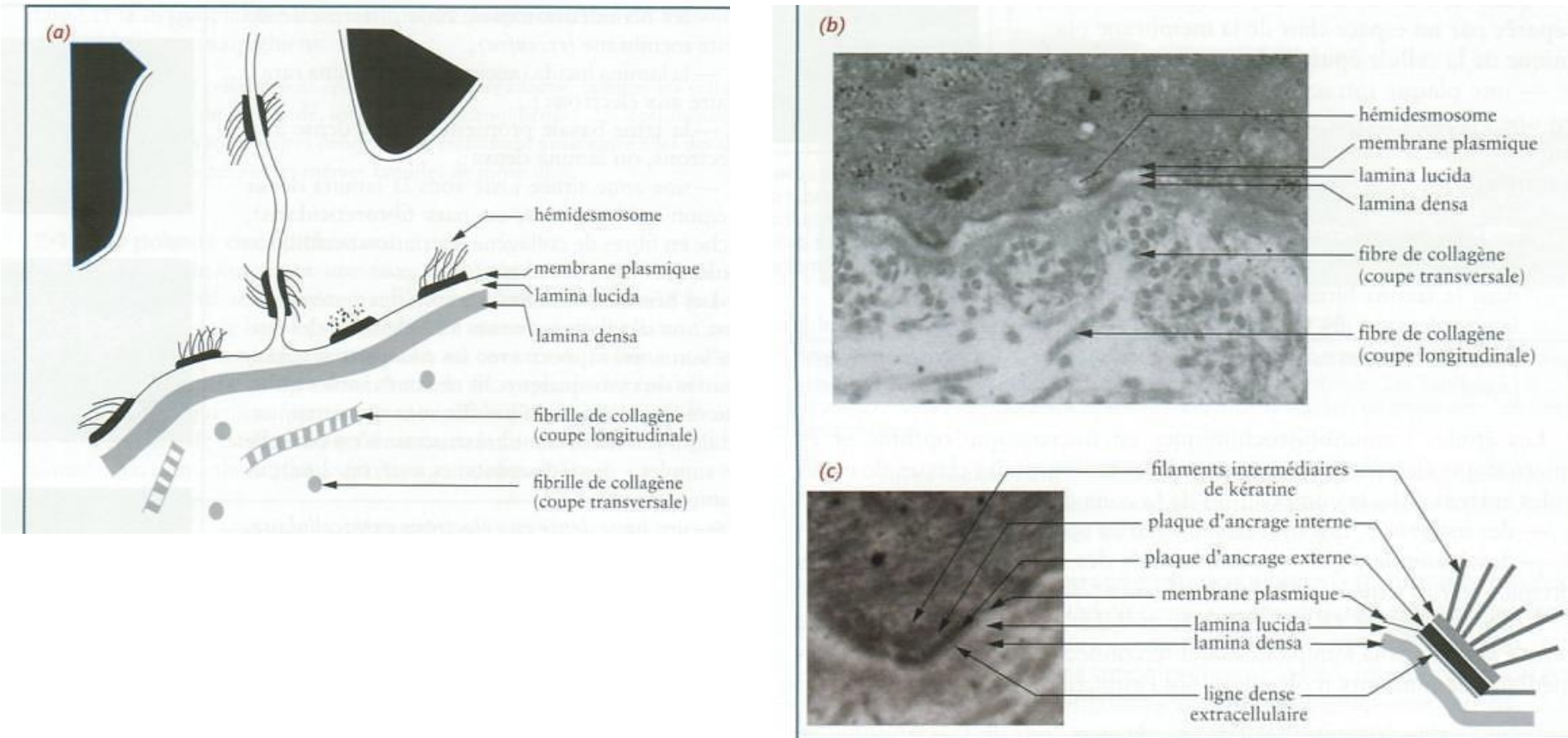


**Figure 2.5** La lame basale de l'épiderme.  
(a) Microscopie optique après coloration HES.  
(b) Microscopie optique après coloration PAS.  
(c) Mise en évidence du collagène IV en immunofluorescence sur coupe en congélation.

# Lame basale

- Microscopie électronique : structure
  - la **membrane plasmique** du pôle basal des cellules épithéliales
  - la **lamina lucida**, couche claire aux électrons en contact avec les cellules épithéliales
  - la **lame basale** proprement dite ou **lamina densa**, plus dense aux électrons
  - la **couche fibroréticulaire** (lamina fibroreticularis), zone située juste sous la lamina densa qui fusionne avec le tissu de soutien

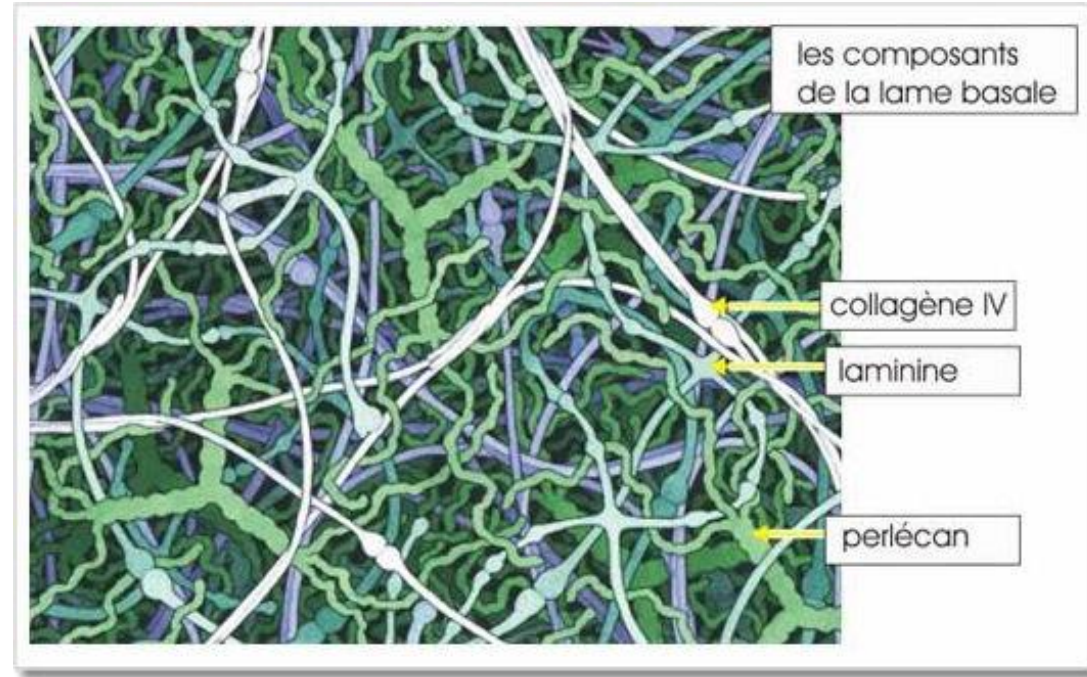
# Lame basale



**Figure 2.6** La zone de la lame basale en microscopie électronique. (a) Représentation schématique de l'ultrastructure de la zone de la lame basale. (b) Jonction dermoépidermique en microscopie électronique standard à faible grossissement. (c) Hémidesmosome au pôle basal d'un kératinocyte de l'épiderme en microscopie électronique à très fort grossissement.

# Lame basale

- Composants :
  - intégrines
  - laminines
  - collagène IV
  - glycoprotéines (entactine/nidogène)
  - protéoglycanes (perlecan)



- Couche fibroréticulaire :
  - principalement **collagène III** (réticuline), lié aux intégrines par la **fibronectine** → rôle mécanique de liaison entre TC et épithélium



# Lame basale

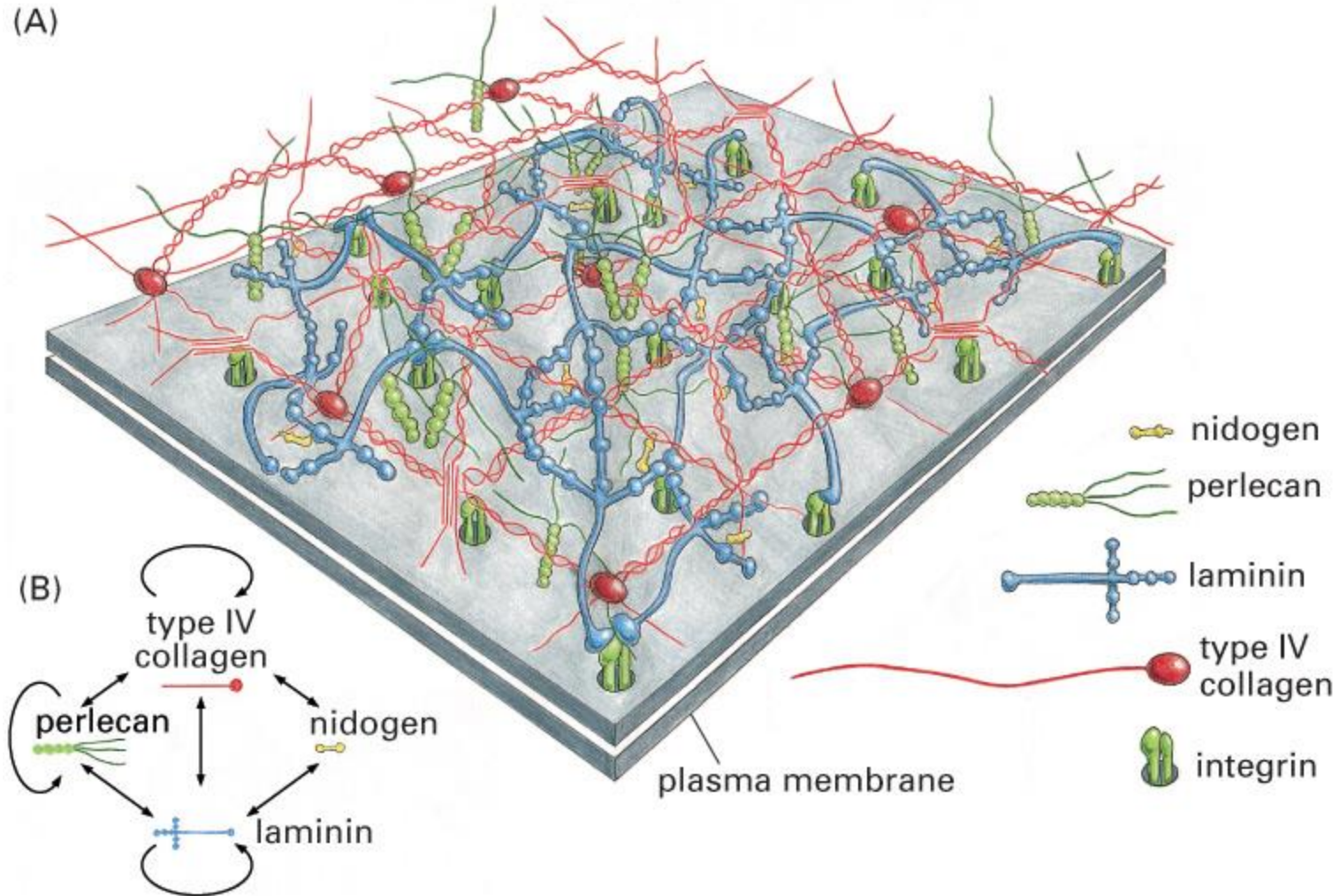


Figure 19-58. Molecular Biology of the Cell, 4th Edition.



# Lame basale

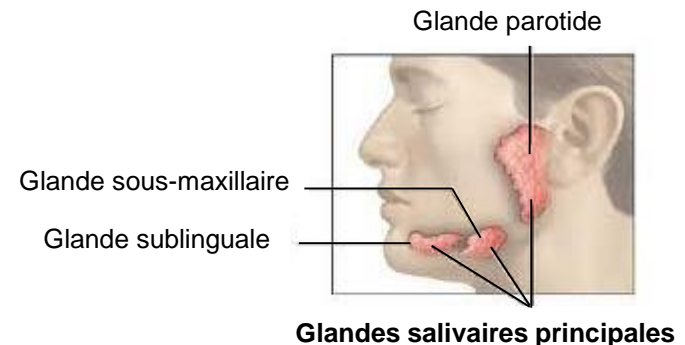
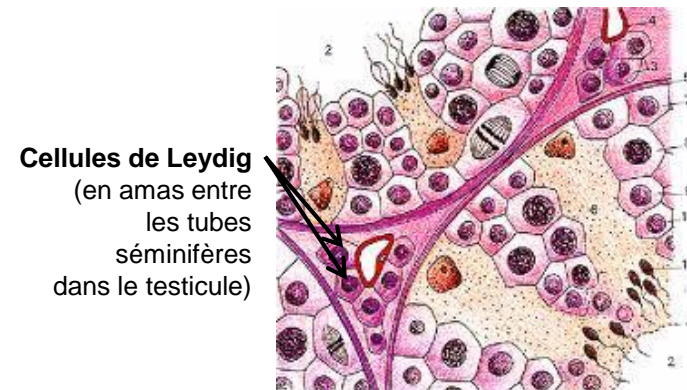
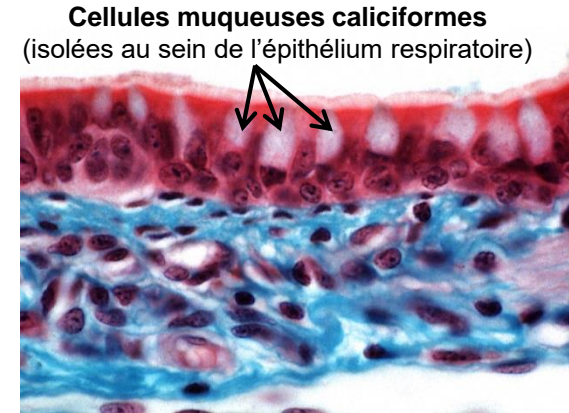
- Fonctions :
  - **support** : fixation de l'épithélium au tissu de soutien sous-jacent
  - régulation de la **perméabilité** : tamis moléculaire
  - **développement** et **différenciation** de l'épithélium : passage des molécules indispensables (nutriments, métabolites, facteurs de croissance et de différenciation,...)
    - régénération de l'épithélium après blessure
  - **passage** des terminaisons nerveuses mais (en règle générale) pas les vaisseaux

# Les épithéliums

- Définitions
- Classification
- Spécialisations membranaires des cellules épithéliales
- Renouvellement des épithéliums
- Relations épithélium-tissu de soutien
- **Epithéliums glandulaires**
  - Glandes exocrines
  - Glandes endocrines
  - Glandes amphicrines

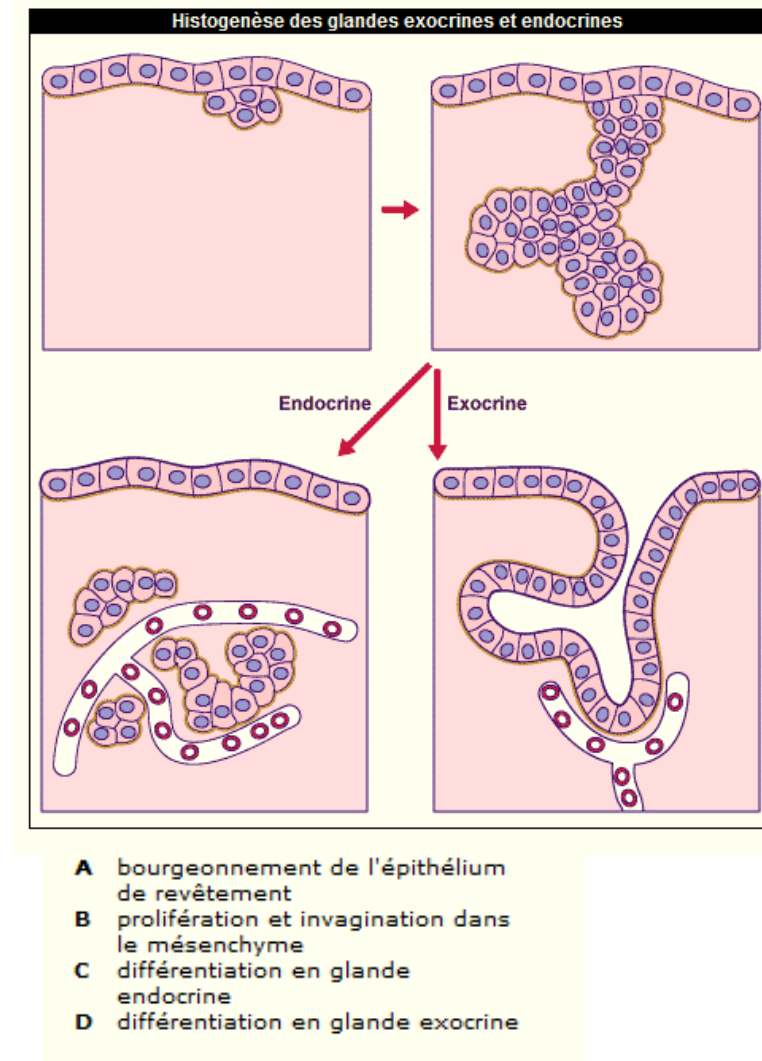
# Définition

- Tissu épithélial formé de cellules manifestant une **activité sécrétoire**
- Cellules glandulaires :
  - **isolées** dans un épithélium (cellules muqueuses caliciformes, cellules neuroendocrines),
  - **regroupées** en amas (cellules de Leydig dans le testicule)
  - formant des **glandes** bien individualisées (glandes salivaires principales, thyroïde, pancréas)

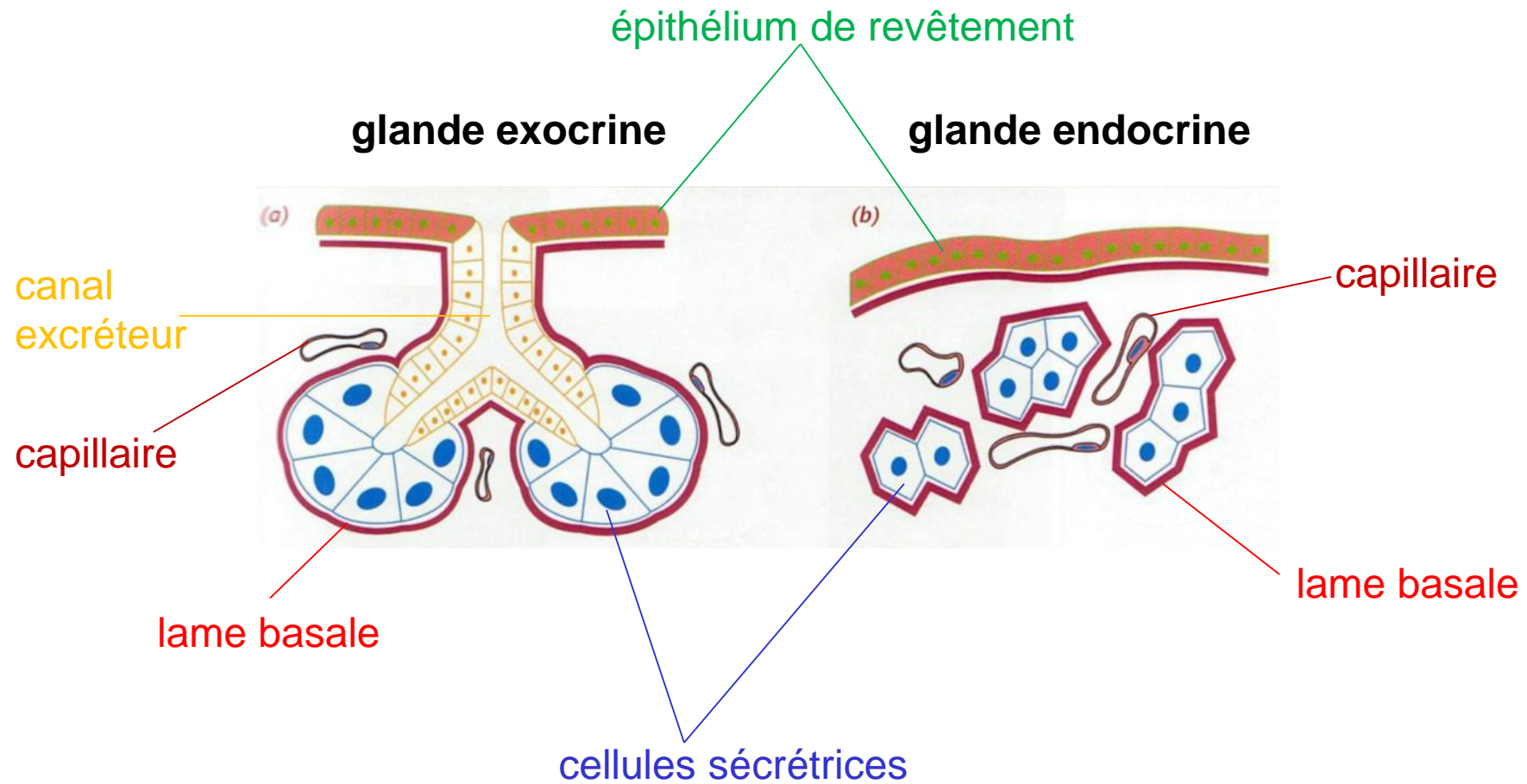


# Histogenèse

- Glande endocrine :
  - pas de contact avec l'épithélium de surface
  - produit de sécrétion libéré dans la **circulation sanguine**
- Glande exocrine
  - contact avec la surface
  - produits d'élaboration évacués par un **canal excréteur** vers la lumière ou la surface
- Tissu conjonctif assure la **nutrition** des tissus glandulaires



# Histogenèse



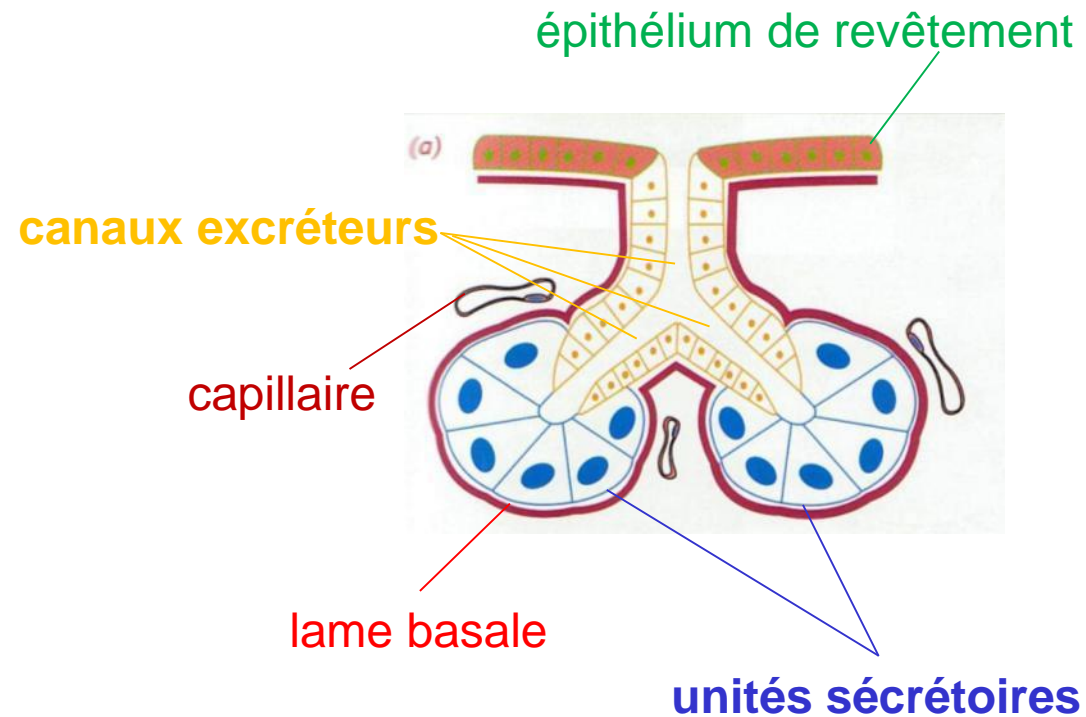


# Les épithéliums

- Définitions
- Classification
- Spécialisations membranaires des cellules épithéliales
- Renouvellement des épithéliums
- Relations épithélium-tissu de soutien
- Epithéliums glandulaires
  - Glandes exocrines
  - Glandes endocrines
  - Glandes amphicrines

# Organisation générale

- 2 composants épithéliaux principaux :
  - **unités sécrétoires**
  - **canaux excréteurs**



# Classification selon l'organisation du système excréteur

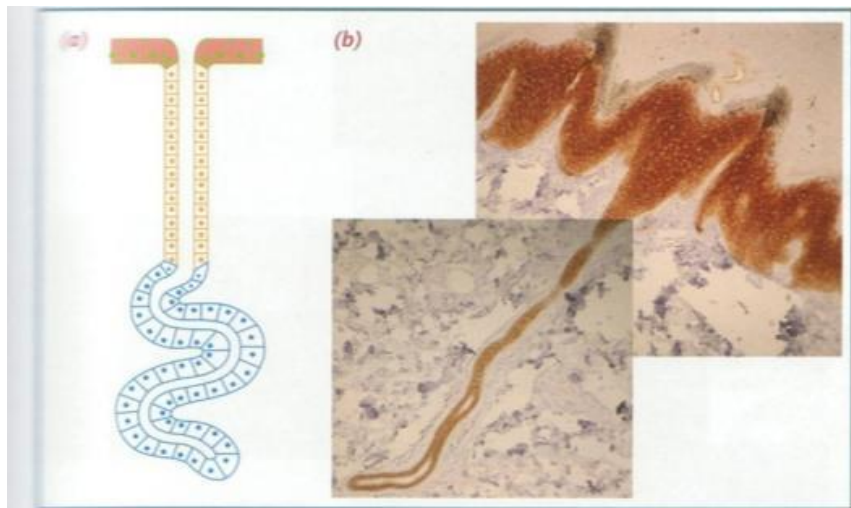


Figure 2.37 Les glandes exocrines simples, constituées d'une seule unité glandulaire avec canal excréteur unique. (a) Représentation schématique. (b) Coupe montrant le canal excréteur d'une glande sudorale eccrine traversant le derme et l'épiderme en peau épaisse.

Glandes exocrines **simples**  
= canal excréteur unique

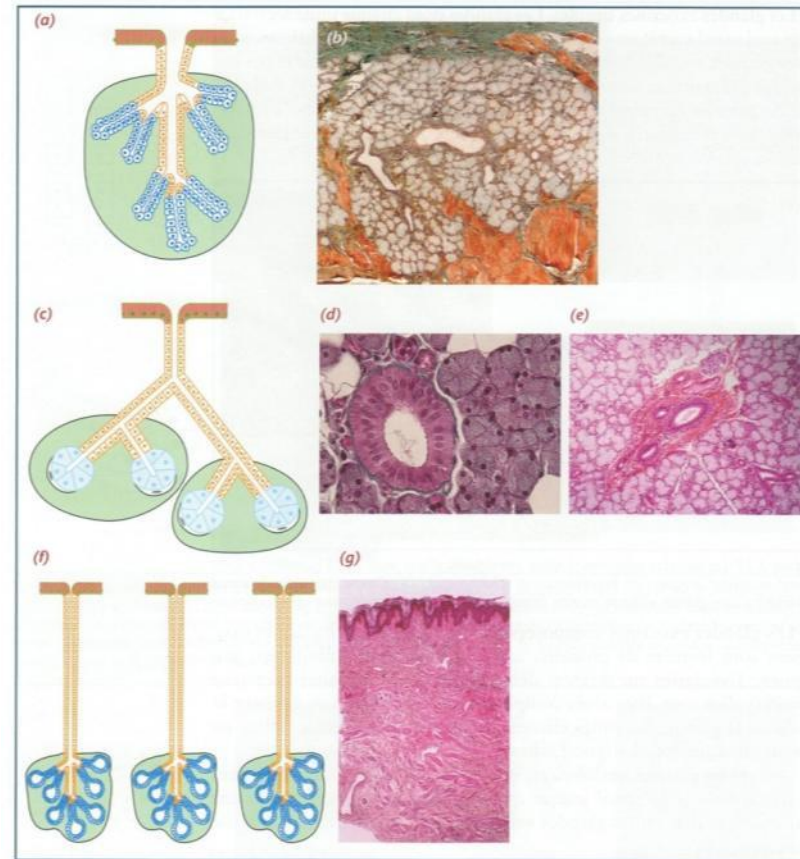


Figure 2.38 Les glandes exocrines composées. (a, b) Glande unilobulaire tubulaire : (a) représentation schématique; (b) glande salivaire de la muqueuse linguale avec deux canaux intralobulaires. (c à e) Glande multilobulée acineuse : (c) représentation schématique; (d) glande parotéide (un canal intralobulaire entouré des acini séreux); (e) glande submandibulaire (canaux extralobulaires entourés de lobules mixtes : tubules muqueux et acini séreux). (f, g) Glande multilobulée tubuloalvéolaire agminée : (f) représentation schématique; (g) coupe du mamelon.

Glandes exocrines **composées**  
= canal excréteur ramifié

# Glandes exocrines composées

Calibre +

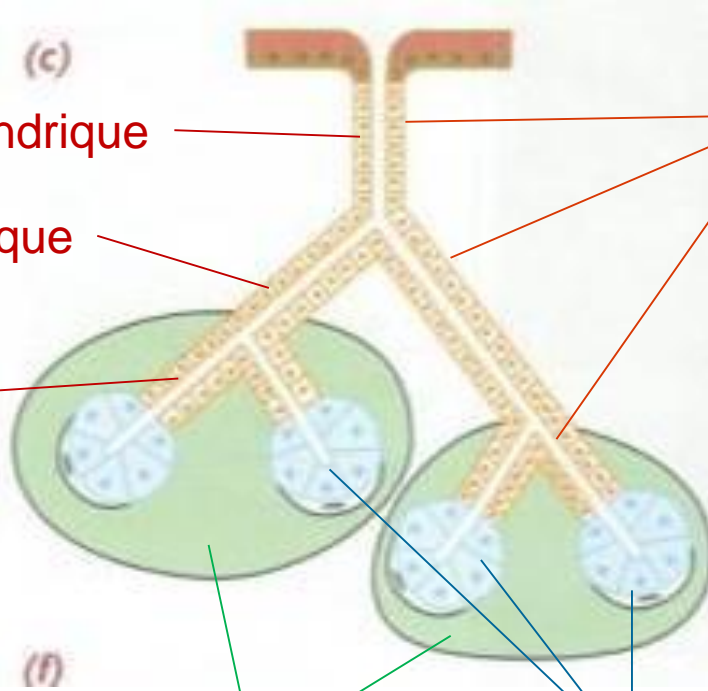


Epithélium cylindrique

Epithélium cubique

Epithélium  
pavimenteux

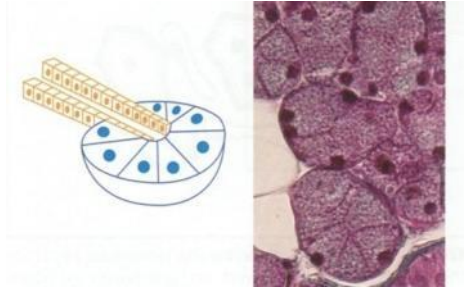
**Canaux excréteurs**



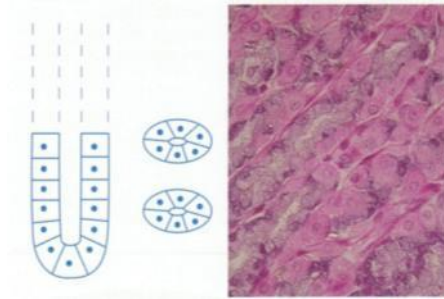
**Lobules**

**Zones sécrétoires  
(épithélium glandulaire)**

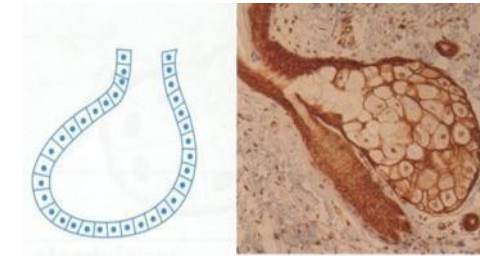
# Classification selon la forme du parenchyme sécrétoire



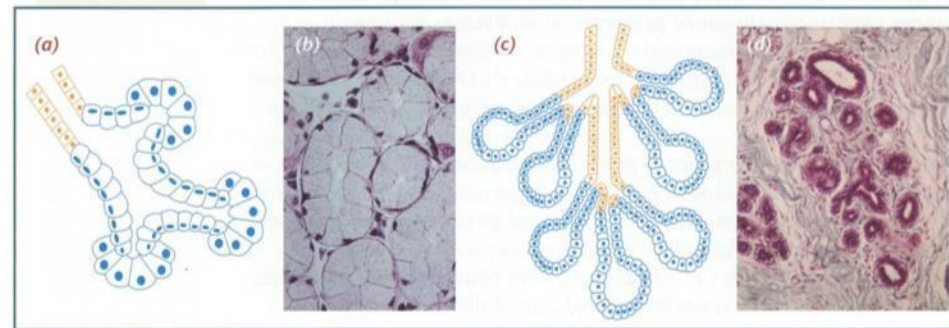
Glandes **acineuses**  
(glande parotide)



Glandes **tubulaires (tubuleuse)**  
(glande de l'estomac fundique)



Glandes **alvéolaires**  
(glande sébacée)



Glandes **tubulo-  
acineuses**  
(glande sous-maxillaire)

Glandes **tubulo-  
alvéolaires**  
(glande mammaire)



# Classification selon les substances élaborées

## Glande muqueuse

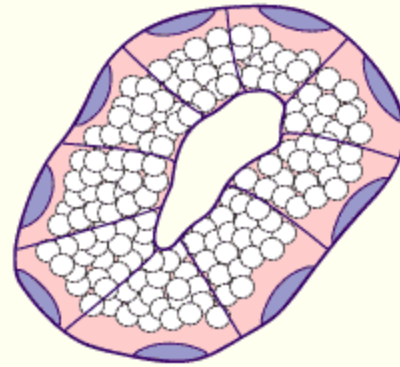
Les **cellules des acini** ont une grande taille et limitent une lumière bien visible.

Le **noyau** des cellules est allongé, aplati et situé au pôle basal.

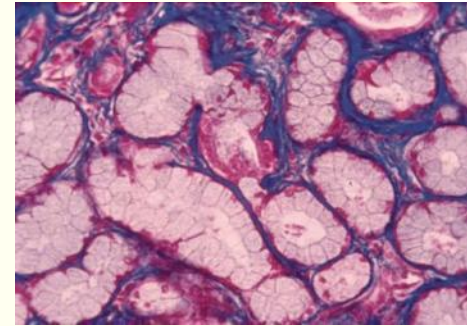
Les **organites** se trouvent aussi au pôle basal.

Le **cytoplasme** est clair dû à l'accumulation dans ses 4/5 supérieurs par des boules de mucigène (précurseur du mucus).

glande muqueuse



Glande salivaire



## Glande séreuse

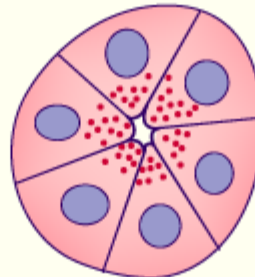
Les **cellules des acini** sont pyramidales et limitent une lumière à peine visible.

Le **noyau** des cellules est arrondi et parabasal.

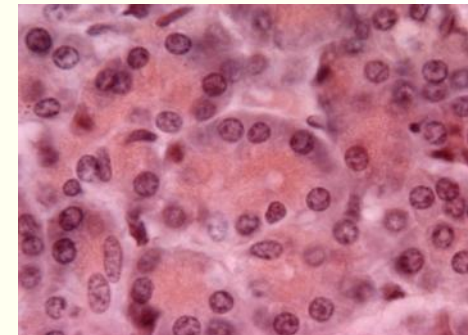
Le tiers basal de la cellule est basophile dû à l'**ergastoplasme** (rER) très développé.

Au niveau du pôle apical, des **grains de sécrétion** sont stockés.

glande séreuse

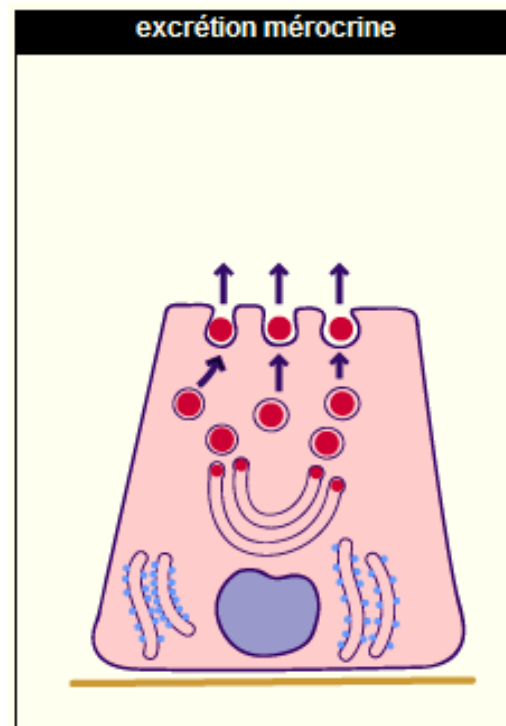


Pancréas



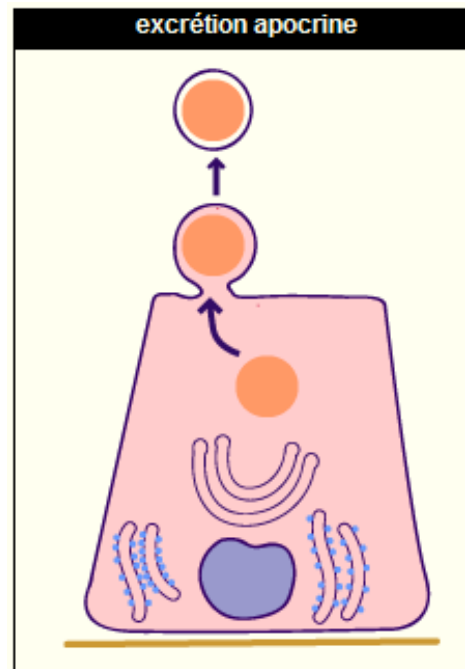
# Classification selon le mode d'excrétion

- Excrétion **mérocrine** (le plus courant) : libération par **exocytose** du produit, contenu dans des vésicules  
(du grec *méros* = partie et *krínô* = séparer, sécréter)



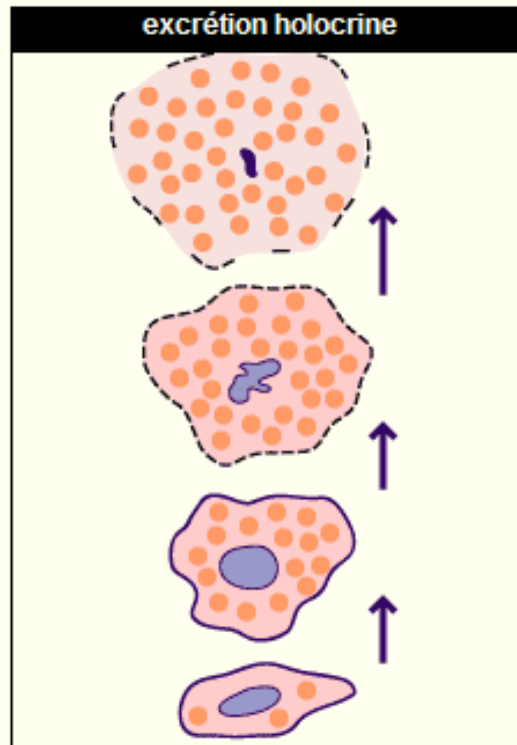
# Classification selon le mode d'excrétion

- Excrétion **apocrine** : partie apicale se désagrège et libère le produit de la sécrétion  
(du grec *apo* = éloigner, repousser et *krínô* = séparer, sécréter)
- Partie basale restante reconstitue la partie apicale (glandes sudoripares, glandes mammaires)



# Classification selon le mode d'excrétion

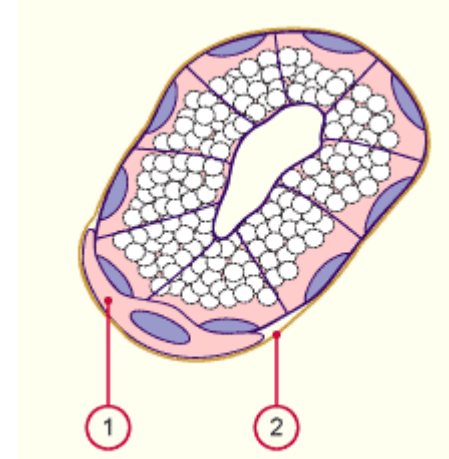
- Excrétion **holocrine** : produit de sécrétion s'accumule dans le cytoplasme → surcharge et mort cellulaire  
(du grec *hólos* = entier et *krínô* = séparer, sécréter)
- La cellule dégénère et libère les éléments élaborés (glande sébacée)



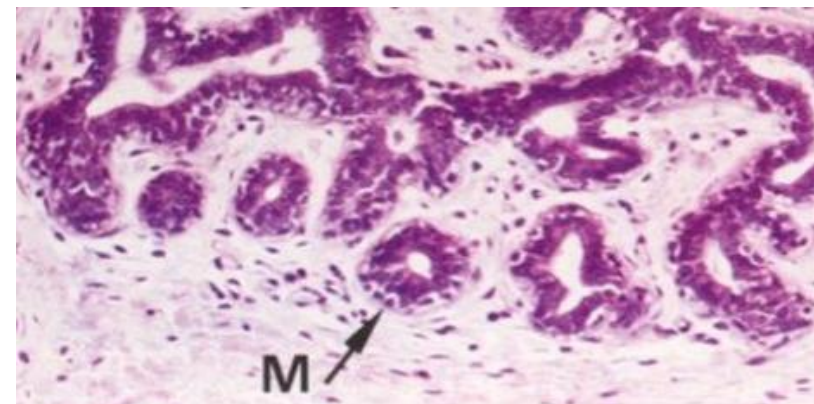# Régulation de la sécrétion exocrine

## Les cellules myoépithéliales

- Cellules contractiles situées entre les cellules sécrétoires et la lame basale
- Contraction par un mécanisme analogue à celui des cellules musculaires



1 cellule myoépithéliale  
2 lame basale



Glande mammaire  
M = cellules myoépithéliales



# Contrôles de la synthèse et de la sécrétion

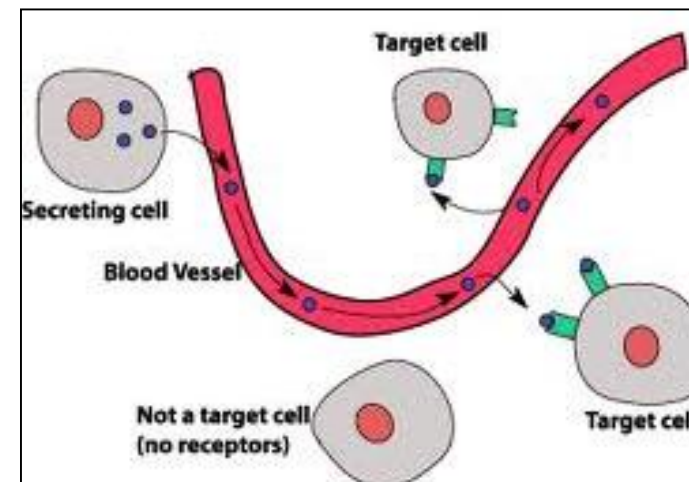
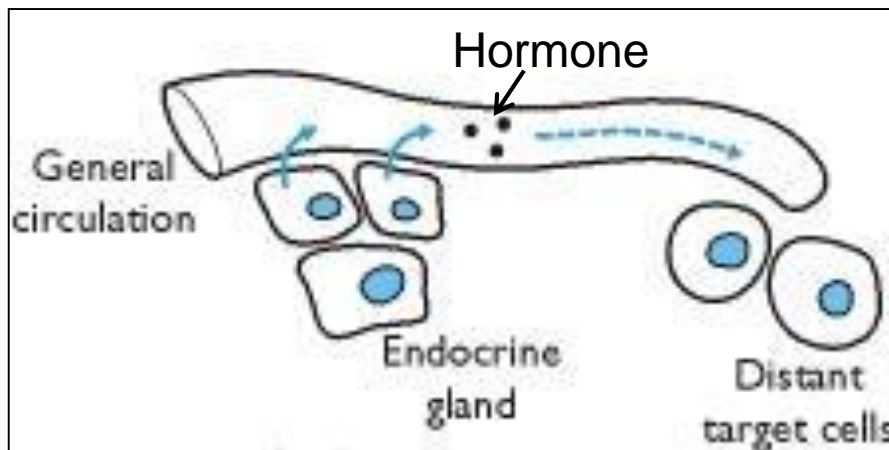
- Contrôle nerveux : fibres du système neurovégétatif qui traversent la lame basale et vont au contact des cellules
- Contrôle hormonal (récepteurs cellulaires)
- Contrôle nerveux et hormonal

# Les épithéliums

- Définitions
- Classification
- Spécialisations membranaires des cellules épithéliales
- Renouvellement des épithéliums
- Relations épithélium-tissu de soutien
- Epithéliums glandulaires
  - Glandes exocrines
  - Glandes endocrines
  - Glandes amphicrines

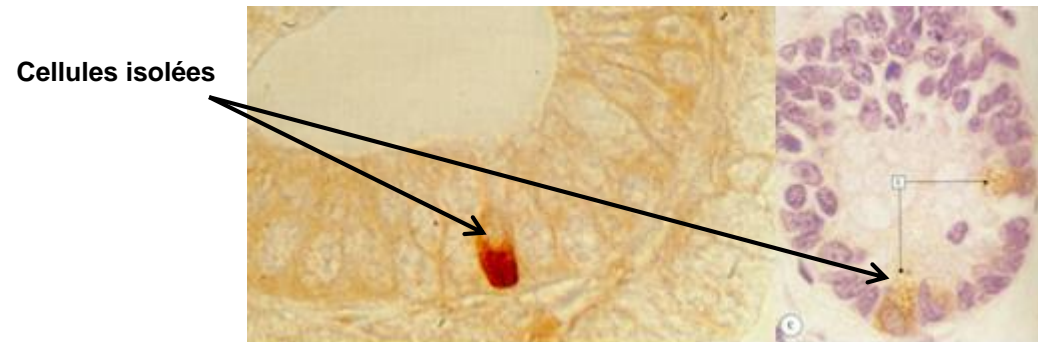
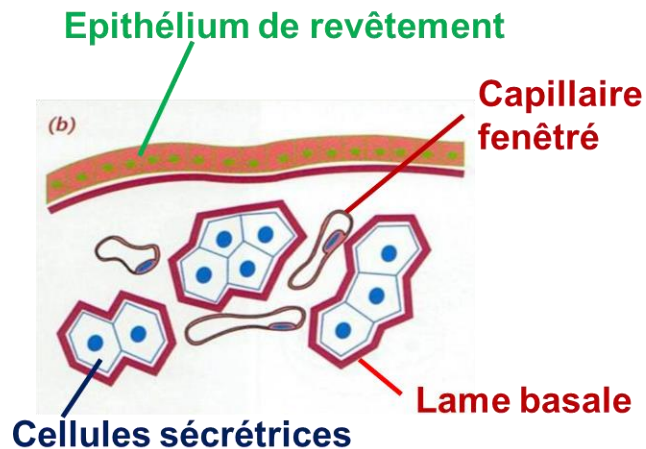
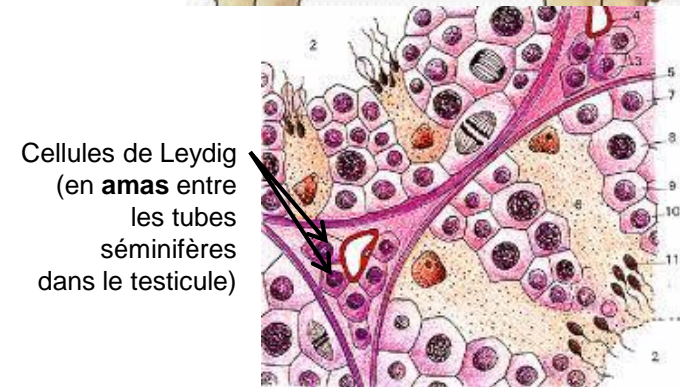
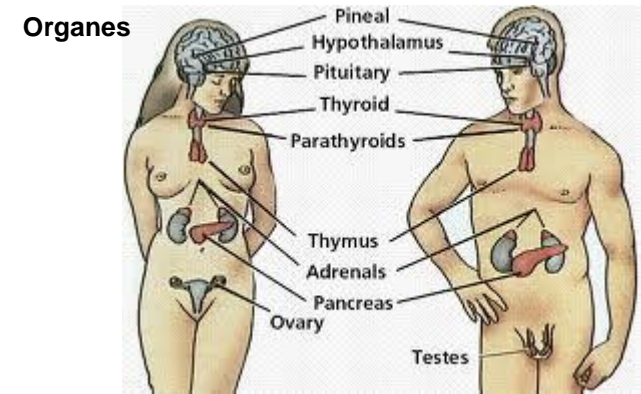
# Glandes endocrines

- Groupements de cellules sécrétoires dépourvus de canal excréteur
- Produits de sécrétion = **hormones**, déversées directement dans la circulation sanguine
- Messagers chimiques transportés vers les cellules/tissus cibles (+/- éloignés), et qui contrôlent leur activité



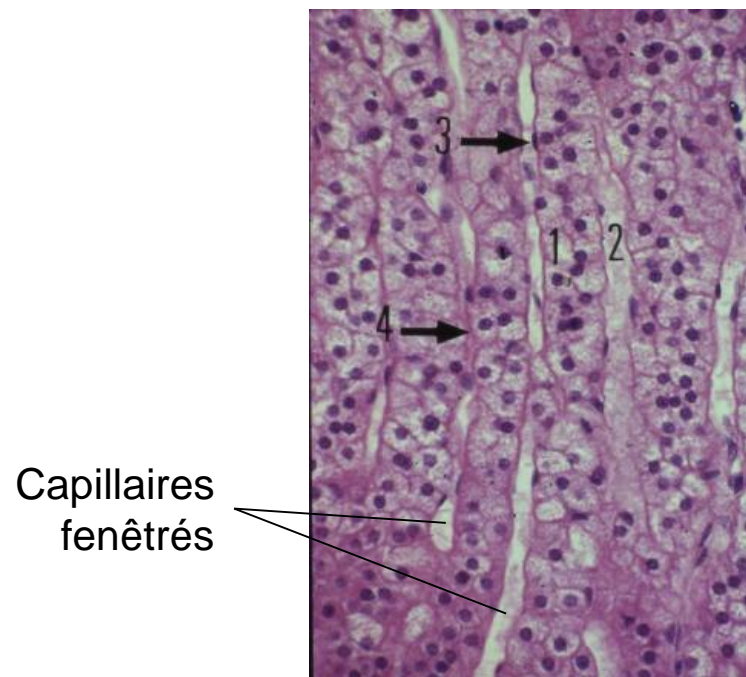
# Glandes endocrines

- Glandes individualisées en **organes**, **îlots (amas)**, ou **cellules isolées**
- Cellules sécrétrices toujours organisées autour de **capillaires fenêtrés**
- Lame basale entre cellules et TC environnant
- **Vascularisation très importante**

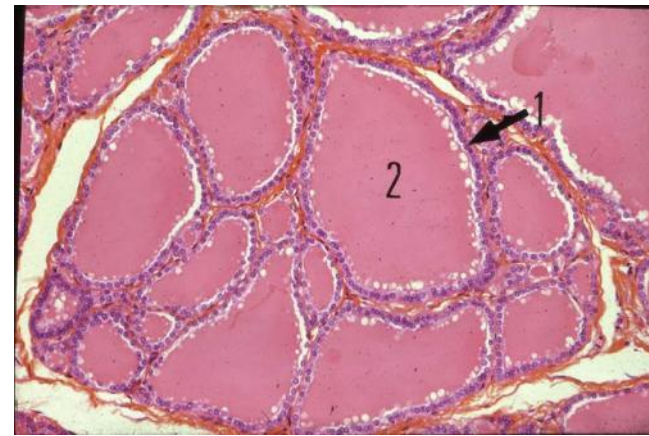


# Glandes endocrines

- **Cordons cellulaires** ou **follicules (vésicules)**
- Follicules : thyroïde uniquement ; stockage extracellulaire du produit de sécrétion



Corticosurrénale  
**cordons**



Thyroïde  
**follicules = vésicules**

1 = cellules  
endocrines  
2 = stockage  
produit de  
sécrétion  
1+2 = follicule

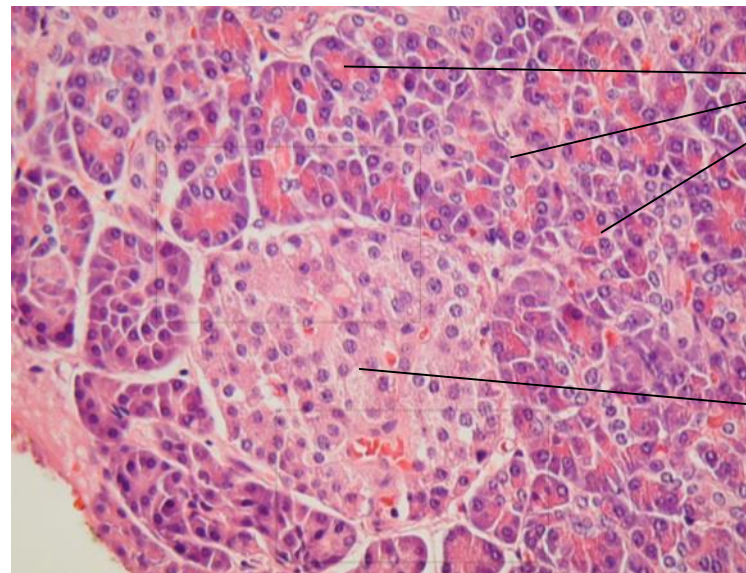


# Les épithéliums

- Définitions
- Classification
- Spécialisations membranaires des cellules épithéliales
- Renouvellement des épithéliums
- Relations épithélium-tissu de soutien
- Epithéliums glandulaires
  - Glandes exocrines
  - Glandes endocrines
  - Glandes amphicrines

# Glandes amphicrines

- Glandes **exocrines** et **endocrines**
  - **foie** : l'hépatocyte exerce les deux fonctions
  - **pancréas** : acini séreux exocrines et îlots de Langerhans endocrines



acini séreux exocrines

îlot de Langerhans

pancréas

# Glossaire

# Définitions

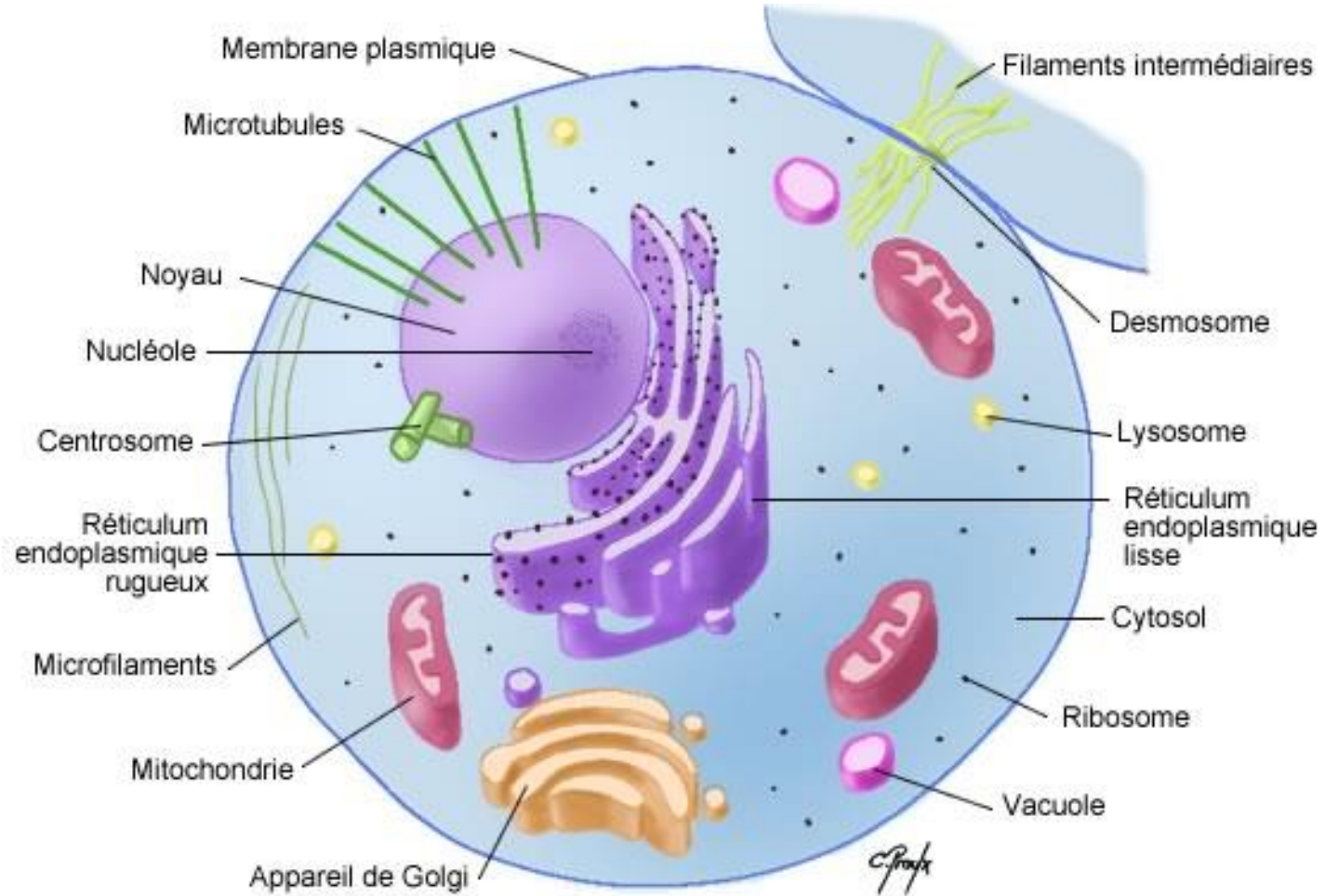
- Au sein des organes, les épithéliums constituent le **parenchyme** alors que le tissu conjonctif environnant, qui apporte les vaisseaux sanguins et les nerfs, est parfois appelé le **stroma** (pour les glandes surtout).
- Les **muqueuses** sont formées d'un **épithélium de revêtement** reposant sur une lame basale et le tissu conjonctif sous-jacent prend le nom de **chorion**.
- L'épithélium de la peau s'appelle **l'épiderme** et le tissu conjonctif sous-jacent le **derme**.
- L'épithélium tapissant l'intérieur du cœur et des vaisseaux s'appelle **l'endothélium** et le tissu conjonctif sous-jacent **la couche sous-endothéliale**.
- L'épithélium d'une séreuse s'appelle un **mésothélium** et le tissu conjonctif sous-jacent la **couche sous-mésothéliale** ou la **sous-séreuse**.
- **Séreuse** = fine membrane recouverte d'un mésothélium tapissant les cavités thoracique et abdominale et l'extérieur des viscères qui s'y trouvent : la plèvre pour les poumons, le péritoine pour les viscères, le péricarde pour le cœur.

# Définitions

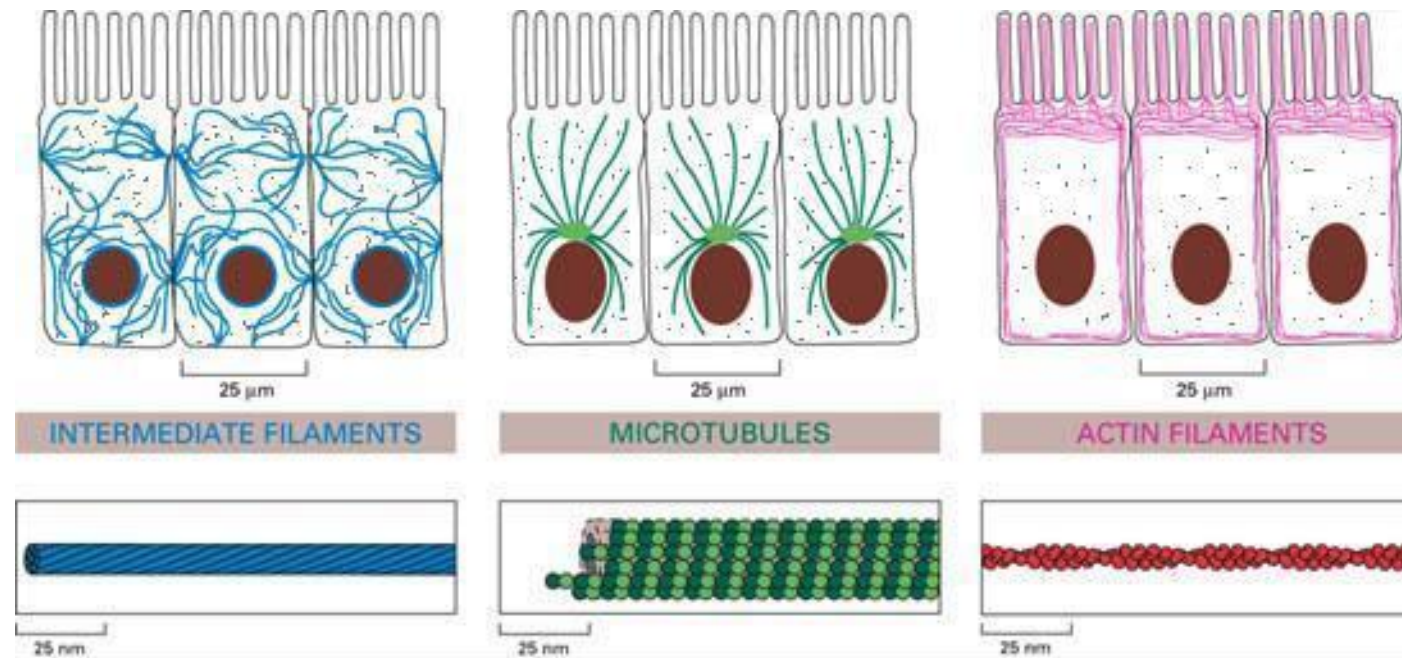
- **Ubiquitaire** : présent partout
- **Lumière** : espace intérieur d'un organe creux
- **Pinocytose** : transport non spécifique de gouttelettes de liquide extracellulaire dans la cellule (endocytose non spécifique).
- **Transcytose** : passage d'une substance à travers une cellule sans s'y arrêter.
- **Facteurs de croissance et de différenciation** : substances (protéines) sécrétées par les cellules, nécessaires à leur croissance (prolifération, différenciation).
- **Phosphorylation** : addition d'un groupement phosphate ( $\text{PO}_4^-$ ) à une protéine (ou un ribose, ou une base azotée,...). La phosphorylation des protéines a un rôle majeur dans la signalisation intracellulaire.



# La cellule

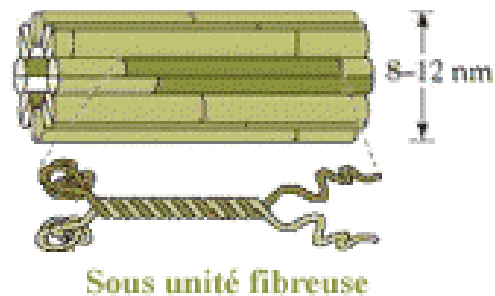


# Le cytosquelette

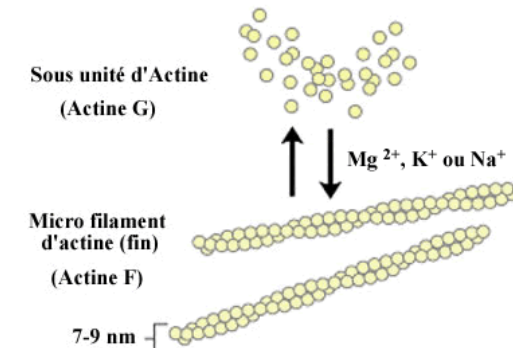



*Organisation des éléments du cytosquelette dans une cellule épithéliale.*

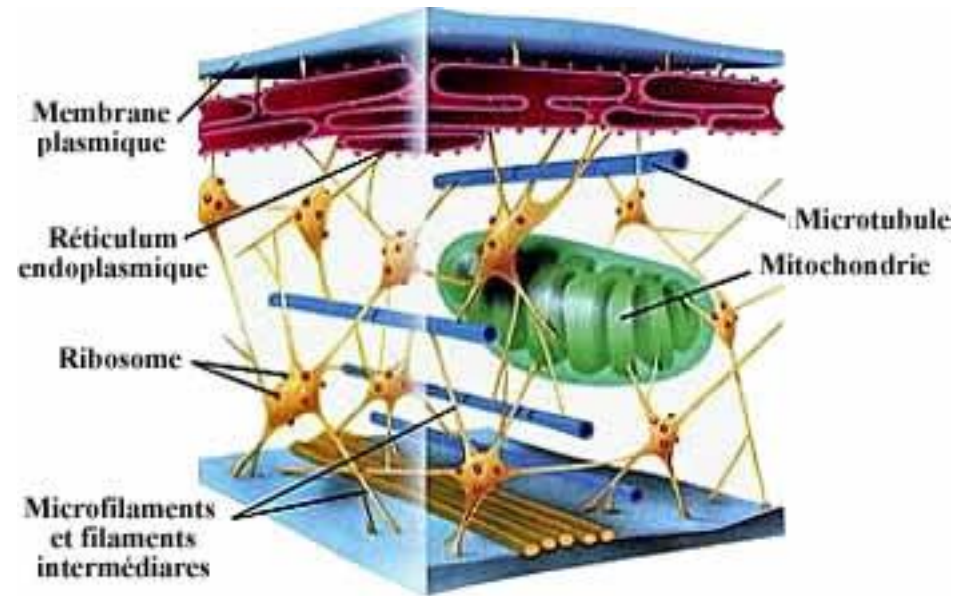
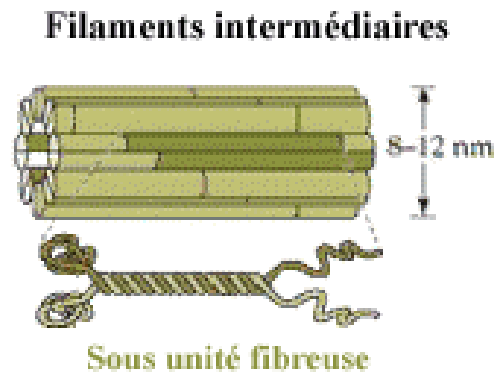
## Filaments intermédiaires



## Microtubule



# Les filaments intermédiaires



Diffèrent selon le type cellulaire :

- **Kératine** : cellules épithéliales sauf cellules endothéliales et mésothéliales
- **Desmine** : cellules musculaires (lisses et striées)
- **Vimentine** : cellules conjonctives, endothéliales et mésothéliales (d'origine mésodermique)
- **GFAP** (glial fibrillary acidic protein) : astrocytes
- **Neurofilaments** : cellules nerveuses

# Mentions légales

---

L'ensemble de ce document relève des législations française et internationale sur le droit d'auteur et la propriété intellectuelle. Tous les droits de reproduction de tout ou partie sont réservés pour les textes ainsi que pour l'ensemble des documents iconographiques, photographiques, vidéos et sonores.

Ce document est interdit à la vente ou à la location. Sa diffusion, duplication, mise à disposition du public (sous quelque forme ou support que ce soit), mise en réseau, partielles ou totales, sont strictement réservées à l'Université Grenoble Alpes (UGA).

L'utilisation de ce document est strictement réservée à l'usage privé des étudiants inscrits à l'Université Grenoble Alpes (UGA), et non destinée à une utilisation collective, gratuite ou payante.